Ortopedia *Traumatologia* **Rehabilitacja**
Vol. 6, Nr 6, 2004, 789-792

Dariusz Białoszewski

Zakład Rehabilitacji, Oddział Fizjoterapii, II Wydział Lekarski, Warszawa
Katedra i Klinika Ortopedii i Traumatologii Narządu Ruchu, I Wydział Lekarski, Akademia Medyczna, Warszawa

Wpływ obecności płynu ozonowanego na jakość wypełnienia cementem chirurgicznym kanału szpikowego kości długich

The impact of liquid ozone on the quality of surgical cement fillings in the marrow cavity of long bones

Słowa kluczowe: *śródoperacyjna profilaktyka zakażeń, mieszanie próżniowe, narząd ruchu*
Key words: *perioperative antisepsis, vacuum mixing, musculoskeletal system*

SUMMARY

Background. *This article presents research on the possible impact of liquid ozone, applied for perioperative antisepsis, on the quality of surgical cement used to fill the marrow cavity in long bones.*

Material and methods. *The research was conducted on fresh long bone samples from slaughter animals. After routine cleaning of the bone marrow cavity, the marrow channels were filled with surgical cement, using the application methods currently in use in orthopedic surgery, including the vacuum mixing technique to assure high homogeneity of the cement mass. The bone channels of two samples were washed for 5 minutes before application with liquid ozone (ozone content 20 µg/cm3). Another sample, used as a control, was washed out before cement application with only a 0.9% sodium chloride solution. All three samples were subjected to computer tomography after being filled with cement, using 3-mm slices to assess the quality of filling of the marrow channel.*

Results. *No quality defects were found in the cement filling of marrow channels previously washed with liquid ozone.*

Conclusions. *Liquid ozone, applied as part of the author's ozone-based technique for perioperative antisepsis, has no effect on the quality of cement filling in the bone marrow cavities of long bones. Thus perioperative ozone therapy can be safely applied to prevent infections in the implantation of endoprostheses that require surgical cement for mounting.*

STRESZCZENIE

Wstęp. *W pracy przedstawiono badania nad ewentualnym wpływem obecności płynu ozonowanego, używanego do śródoperacyjnej profilaktyki zakażeń, na jakość wypełnienia cementem chirurgicznym kanału szpikowego kości długich.*

Materiał i metody. *Badania przeprowadzono na świeżych próbkach kości długich zwierząt rzeźnych. Po uprzednim typowym oczyszczeniu jamy szpikowej, powstałe kanały szpikowe wypełniono cementem chirurgicznym za pomocą używanych aktualnie w chirurgii ortopedycznej, nowoczesnych metod aplikacji, z zastosowaniem techniki mieszania próżniowego zapewniającego wysoką jednorodność masy cementowej. Kanały kostne dwóch próbek przed aplikacją były płukane przez 5 minut płynem ozonowanym o zawartości ozonu 20 µg /cm^3.*

Odniesienie kontrolne stanowiła pierwsza próbka, której jama szpikowa była płukana przed aplikacją cementu wyłącznie roztworem 0,9 % NaCl. Wszystkie trzy próbki poddano po wypełnieniu ich cementem badaniu za pomocą tomografii komputerowej (TK). Badanie wykonano w warstwach co 3 mm oceniając jakość wypełnienia kanału szpikowego.

Wyniki. *Nie stwierdzono zaburzeń jakościowych w wypełnieniu cementem kanałów szpikowych uprzednio płukanych płynem ozonowanym.*

Wnioski. *1. Płyn ozonowany, stosowany w autorskiej technice ozonowej profilaktyki śródoperacyjnej, nie wpływa na jakość wypełnienia cementem kanałów szpikowych kości długich. 2. Metoda profilaktycznej ozonoterapii śródoperacyjnej może być bezpiecznie stosowana przy implantacji endoprotez stawów wymagających do osadzania cementu chirurgicznego.*

WSTĘP

W latach 1998-2004 badano przydatność ozonoterapii w profilaktyce i leczeniu zakażeń pourazowych i pooperacyjnych w obrębie narządu ruchu. Na podstawie osiągniętych wyników w przeprowadzonych badaniach klinicznych stwierdzono, że metoda ta wykazuje znaczną skuteczność w gojeniu niedokrwionych, obrzękniętych i zakażonych tkanek oraz w istotny sposób zmniejsza ryzyko powstawania pourazowych i pooperacyjnych powikłań septycznych [1,2, 3,4,5,6]. Spostrzeżenia nasze były zbieżne w wielu miejscach z wnioskami innych badaczy tego zagadnienia [7,8,9,10,11,12,13,14].

Podjęte w 2002 roku badania nad stosowaniem profilaktyki ozonowej już na sali operacyjnej podczas tzw. planowych zabiegów napotykało początkowo na istotne trudności, pomimo zachęcających wyników wstępnych. Jakkolwiek technika płukania ran z wlewów kroplowo- strumieniowych sprawdzała się przy niewielkich polach operacyjnych, to przy większych ekspozycjach tkankowych była mało precyzyjna i uciążliwa w stosowaniu. Trudności te wynikały z kilku powodów:

- konieczność ciągłego donoszenia ozonowanych płynów (okres półtrwania ozonu w tych płynach ok. 20 min.),
- brak stałej dostępności optymalnie ozonowanego „in statu nascendi" płynu,
- zbyt małe dostępne jednorazowo objętości nasyconych ozonem płynów,
- za duża komplikacja obsługi posiadanego wielofunkcyjnego aparatu,
- konstrukcja urządzenia niezapewniająca pełnej jałowości podawanych przez aplikator płynów i wynikający stąd brak możliwości bezpiecznego stosowania tej techniki w czystym polu operacyjnym.

Problemy te spowodowały konieczność opracowania konstrukcji prostego w obsłudze aparatu, który byłby przeznaczony tylko do śródoperacyjnego płukania płynami ozonowanymi i spełniałby wszystkie założenia planowanej techniki. Prototyp takiego aparatu opracowano i wykonano. Przeszedł on z powodzeniem próby kliniczne i zaczęto go rutynowo stosować przy zabiegach ortopedycznych [15].

Przed zastosowaniem metody przy cementowych alloplastykach stawowych konieczne stało się przeprowadzenie badań, które odpowiedziałyby na pytanie: czy płukanie pola operacyjnego płynami ozonowanymi wpływa na jakość wypełnienia kanału szpikowego cementem chirurgicznym używanym w technikach stosowanych w osadzaniu elementów endoprotez stawowych? Postanowiono zatem zbadać teoretyczną możliwość saturacji cementu wydzielającymi się gazami z nasyconego nimi płynu (uzyskiwane stężenie ozonu w stosowanym do płukania płynie ok. 20 µg /cm^3) podczas silnie egzotermicznej reakcji wiązania cementu oraz ewentualne tworzenie się „jeziorek gazowych" uwięzionych pomiędzy cementem i kością podczas stabilizacji masy cementowej. W dostępnej, światowej literaturze nie natrafiono na próby takich badań.

MATERIAŁ I METODA

Badania przeprowadzono na świeżych próbkach kości długich pozyskanych ze zwierząt rzeźnych. Po uprzednim typowym oczyszczeniu jam szpikowych pobranych preparatów, opracowane kanały wypełniono jednym z powszechnie stosowanych cementów chirurgicznych za pomocą aktualnie używanych, nowoczesnych metod wykorzystujących pistoletowy aplikator i technikę mieszania próżniowego zapewniającą wysoką jednorodność podawanej masy cementowej (Ryc. 1).

Z uwagi na zbyt dużą średnicę końcówki standardowego aplikatora, wykonano wstępne próby wypełnienia cementem jamy szpikowej z zastosowaniem adaptera własnego pomysłu i modelu kości wytrawionej o tej samej średnicy i wielkości kanału szpikowego co pobrane potem próbki kostne (Ryc. 2).

Kanały kostne dwóch próbek przed aplikacją cementu płukano przez 5 minut ozonowanym doraźnie,



Ryc. 1. Użyty w doświadczeniu popularny cement chirurgiczny i standardowy zestaw do jego aplikacji wraz z urządzeniem do mieszania próżniowego
Fig. 1. The popular surgical cement used in the experiment, and the standard kit for its application, along with the vacuum mixing device

w sposób ciągły za pomocą prototypowego aparatu, płynem o zawartości ozonu 20 µg /cm^3. Odniesienie kontrolne stanowiła pierwsza próbka, której jama szpikowa była płukana przed aplikacją cementu wyłącznie roztworem 0,9 % NaCl. Wszystkie trzy próbki poddano, po wypełnieniu ich cementem, badaniu za pomocą tomografii komputerowej (TK). Badanie wykonano w warstwach co 3 mm, oceniając jakość wypełnienia kanału szpikowego.



Ryc. 2. Własnego pomysłu nasadka aplikująca cement wraz z modelem (1:1) stosowanych do badań kości
Fig. 2. The author's original concept for a socket to apply cement, along with a model (1:1) of the bones used for the research

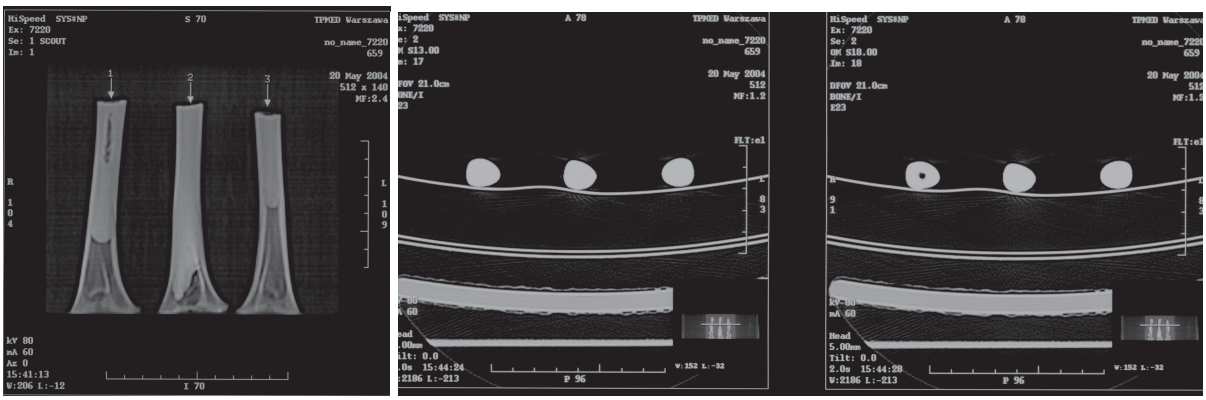

Ryc. 3. Badanie TK (wybrane, demonstratywne skany). Wypełnione cementem jamy szpikowe próbek: nr 1 – próbka kontrolna, nr 2 i 3 kości uprzednio płukane płynem ozonowanym; w kontrolnej próbce nr 1 widoczne w obu przekrojach miejsce źle wypełnione cementem; wypełnienie próbek 2 i 3 jednorodne (opis w tekście)
Fig. 3. Selected, representative computer tomography scans. The bone marrow cavities of the samples, filled with cement: 1 – control sample; 2,3 – bones previously washed with liquid ozone. In the control sample (1), spots of poor cement filling can be seen in both slices; the filling in samples 2 and 3 is homogenous (see text for description)

WYNIKI

W ocenianych próbkach, w badanych 26 warstwach nie wykryto zaburzeń jednorodności cementu i nie stwierdzono nigdzie obecności pustych przestrzeni na styku cement-kość, które mogłyby być pozostałością po obecności „jeziorek gazowych" powstałych podczas egzotermicznego procesu utwardzania się cementu chirurgicznego. W wykonanym badaniu TK, w próbce kontrolnej (Nr 1) znakomicie widoczna była za to, śródcementowo położona, pusta przestrzeń związana zapewne z technicznym błędem powstałym podczas wypełniania kanału szpikowego wytworzoną uprzednio podciśnieniowo masą cementową (Ryc. 3).

WNIOSKI

1. Stosowany w autorskiej technice ozonowej profilaktyki śródoperacyjnej płyn ozonowany nie wpływa na jakość wypełnienia cementem kanałów szpikowych kości długich.
2. Metoda profilaktycznej ozonoterapii śródoperacyjnej może być bezpiecznie stosowana przy implantacji endoprotez stawów wymagających do osadzania cementu chirurgicznego.

PIŚMIENNICTWO

1. Nowak P, Michalski P, Białoszewski D, Zbiewski W. Ocena skuteczności wczesnej miejscowej profilaktyki pourazowych zakażeń w leczeniu otwartych złamań kości goleni. Chir Narz Ruchu Ortop Pol 1998, T LXIII, Supl 2: 182- 185.
2. Białoszewski D, Nowak P, Michalski P. Przydatność terapii ozonem w leczeniu pourazowych i przewlekłych patologii w obrębie narządów ruchu. Ortop Traum Rehab, 2000, 5: 104- 108.
3. Białoszewski D, Kowalewski M. The clinical efficiacy of the local, deep insufflation of an oxygen- ozone mixture in the prevention and treatment of infections in the locomotor system, Ortop Traum Rehab, Vol. 4, Suppl. 1/2002: 82-87.
4. Białoszewski D, Kowalewski M. Rola antybiotykoterapii w skojarzonym leczeniu przewlekłych zakażeń tkanki kostnej. Ortop Traum Rehab, 2002, 3: 383- 388.
5. Białoszewski D., Kowalewski M. Przydatność kliniczna metody przedłużonej, przerywanej ozonoterapii powierzchniowej w leczeniu zakażonych ran przewlekłych, Ortop Traum Reh, Vol 5, 5/2003: 652- 658
6. Białoszewski D. Zastosowanie terapii ozonem do leczenia zakażeń w obrębie narządu ruchu, w Zakażenia w ortopedii, Gaździk T. (red), Urban & Partner, 2004: 411- 422
7. Hiramatsu K, Aritaka M, Hanaki H, Kawasak S, Hosoda Y, Hori S, Fukuchi Y, Kobayasi Y. Dissemination in japanese hospitals of a strain of Staphylococcus aureus heterogeneously resistant to vancomycin. Lancet, 1997, 350: 1670.
8. Bębenek M. Wawrzykiewicz M, Zagrobelny Z. Ozonoterapia w zakażeniach ran chirurgicznych. Pol Przegl Chir 1995; 67 (2): 212-15.
9. Gaździk T, Antoszewski L. Ozonoterapia w leczeniu niektórych schorzeń ortopedycznych. W: Ozonoterapia i jej zastosowanie w medycynie Antoszewski Z, Madej P (red), α-medica press 1977: 141- 147.
10. Dyas A, Boughton B, Das B. Ozon killing action against bacterial and fungal species. Journal of Clinical Pathology 1983; 36 (10): 1102- 1104.
11. Rilling S, Viebahn R. The use of ozone in medicine. Karl F Hand Publ Heidelberg 1987: 24-9.
12. Jasiński A. Leczenie mieszaniną tlenowo-ozonową gronkowcowego zapalenia stawu kolanowego. u królika. Praca Doktorska. ŚlAM Katowice; 1996.
13. Kekez MM. A new ozone-based method for virus inactivation: preliminary study. Physics in Medicine and Biology 1997; Nov 42 (11): 2027-2039.
14. Wentworth Paul, Jr., Jonathan E. McDunn, Anita D. Wentworth, Cindy Takeuchi, Jorge Nieva, Teresa Jones, Cristina Bautista, Julie M. Ruedi, Abel Gutierrez, Kim D. Janda, Bernard M. Babior, Albert Eschenmoser, and Richard A. Lerner. Evidence for Antibody-Catalyzed Ozone Formation in Bacterial Killing and Inflammation Science 2002, 298: 2195-2199.
15. Białoszewski D.: Zastosowanie ozonoterapii śródoperacyjnej jako profilaktyki zakażeń w chirurgii narządu ruchu ze szczególnym uwzględnieniem alloplastyk stawowych-doniesienie wstępne, Ortop. Traum. Rehab., Vol. 5, 6/2003: 781- 786.

Adres do korespondencji / Address for correspondence
Dr n. med. Dariusz Białoszewski
Klinika Ortopedii i Rehabilitacji Akademii Medycznej
02-005 Warszawa, ul. Lindleya 4

Otrzymano / Received *12.04.2004 r.*
Zaakceptowano / Accepted *24.06.2004 r.*