**Zaangażowanie Autorów**

- A – Przygotowanie projektu badawczego
B – Zbieranie danych
C – Analiza statystyczna
D – Interpretacja danych
E – Przygotowanie manuskryptu
F – Opracowanie piśmiennictwa
G – Pozyskanie funduszy

Author's Contribution

- A – Study Design
B – Data Collection
C – Statistical Analysis
D – Data Interpretation
E – Manuscript Preparation
F – Literature Search
G – Funds Collection

**Maciej Wrotniak^(A,B,D,E,F), Tomasz Bielecki^(A,B,D,E,F,G),
Tadeusz Szymon Gaździk^(A,B,D)**

*Katedra i Oddział Kliniczny Ortopedii Śląskiej Akademii Medycznej w Katowicach, WSS Nr 5, Sosnowiec
Department and Hospital Department of Orthopaedics, Silesian Medical University
St. Barbara 5th Regional Specialised Hospital in Sosnowiec*

Współczesne poglądy na temat wykorzystania żelu bogatopłytkowego w ortopedii i traumatologii
Current opinion about using the platelet-rich gel in orthopaedics and trauma surgery

Słowa kluczowe: osocze bogatopłytkowe, PRG, brak zrostu, gojenie, infekcja
Key words: platelet-rich plasma, PRG, non-union, healing, infection

STRESZCZENIE

Zastosowanie czynników wzrostu w powiązaniu z inżynierią tkankową wydaje się być najbardziej obiecującą metodą w leczeniu uszkodzonych tkanek, kości oraz chrząstki. Czynniki wzrostu są cytokinami przenoszącymi sygnał procesów gojenia tkanek. Te małe peptydy są syntetyzowane przez komórki w miejscu uszkodzenia np.: komórki mezenchymalne zębów i chondrocyty.

Osocze bogatopłytkowe (PRP) jest nowym materiałem osteoindukcyjnym, którego zastosowanie w zaburzeniach gojenia tkanki kostnej stale się zwiększa. Aktywatorem dla PRP jest mieszanina trombiny z chlorkiem wapnia. Po połączeniu tych substancji powstaje żel bogatopłytkowy (PRG) i dochodzi do wydzielania z ich ziarnistości wielu substancji biologicznie czynnych np.: PDGF, TGF beta, IGF oraz EGF.

Celem pracy jest przedstawienie aktualnej wiedzy na temat właściwości i możliwości zastosowania osocza bogatopłytkowego w leczeniu zaburzeń gojenia tkanek miękkich i kości.

SUMMARY

The use of growth factors in combination with tissue engineering seems to be the most promising method in the future for the treatment of tissue, bone and cartilage defect. Growth factors are cytokines with regulatory functions for healing in tissues of the musculoskeletal system. These small peptides are synthesised by resident cells at the site of injury such as mesenchymal stem cells and chondrocytes, or by the infiltrating inflammatory process.

Platelet-rich plasma (PRP) is a novel osteoinductive therapeutic approach that is increasingly used in treatment of such complications of bone healing processes. The activator for PRP is a mixture of thrombin and calcium chloride. After connecting these substances platelet-rich gel (PRG) is formed and numerous regulatory molecules to the injury site such as PDGF, TGF-, VEGF, IGF, EGF and antimicrobial proteins are released.

The aim of this article is presentation of present knowledge about properties and possibilities of using platelet-rich plasma in the treatment of soft tissue and bone healing disturbances.

Liczba słów/Word count: 8116

Tabele/Tables: 0

Ryciny/Figures: 4

Piśmiennictwo/References: 41

Adres do korespondencji / Address for correspondence

dr n. med. Tomasz Bielecki

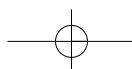
*Katedra i Oddział Kliniczny Ortopedii Śląskiej Akademii Medycznej w Katowicach
41-200 Sosnowiec, Pl. Medyków 1, tel./fax: (0-32) 368-20-29, e-mail: tomekbiel@o2.pl*

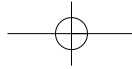
Otrzymano / Received

03.02.2007 r.

Zaakceptowano / Accepted

14.06.2007 r.





Przerwanie ciągłości tkanki kostnej uruchamia szereg naturalnych procesów regeneracji kości zapewniając w krótkim czasie odtworzenie jej ciągłości i funkcji. Jednak w niektórych przypadkach dochodzi do zaburzenia tego procesu, czego efektem jest powstanie stawu rzekomego. Zmusza to chirurga do podjęcia decyzji o ponownej interwencji.

Do prawidłowego i wydajnego przebiegu procesu regeneracji tkanki kostnej niezbędne są trzy składowe tzw. triada Lyncha. Pierwszym elementem jest rusztowanie lub nośnik, którym może być materiał kostny pochodzenia autogenego lub obcego, syntetyczny biomateriał zarówno resorbowalny, jak i nie resorbowalny oraz żel. Drugą składową stanowią cząsteczki sygnałowe procesu gojenia. Przykładem takich cząsteczek są białka morfogenetyczne kości – BMPs (Bone Morphogenetic Proteins), adhezyny, hormony, witaminy oraz zlokalizowane w dużych ilościach w ziarnistościach trombocytów czynniki wzrostu. Do tej pory w płytkach krwi wykazano obecność ponad 30 czynników wzrostu. Trzecim czynnikiem dopełniającym triadę Lyncha są komórki, na które oddziałują czynniki wzrostu, są nimi komórki niezróżnicowane – macierzyste (ang. stem cells), komórki częściowo zdeterminowane np.: preosteoblasty, fibroblasty, chondroblasty oraz komórki zróżnicowane, takie jak fibrocyty i osteocyty [1].

Metoda pozyskiwania autogenego osocza bogatopłytkowego – PRP (platelet-rich plasma) została opracowana w latach 70-tych XX wieku, lecz dopiero szeroki rozwój techniki, a przede wszystkim postęp w dziedzinach zajmujących się doskonaleniem aparatury medycznej, umożliwił zastosowanie tego autogenego materiału. Whitman i wsp. w 1997 roku jako pierwsi zilustrowali metodę otrzymywania osocza bogatopłytkowego oraz przygotowania i wykorzystania żelu bogatopłytkowego (PRG) jako alternatywy dla kleju fibrynowego. Poprzez odwirowanie pełnej krwi autogennej otrzymano koncentrat płytek krwi, a po dodaniu do niego trombin i jonów wapnia powstała galaretowata masa – żel bogatopłytkowy. PRP spełnia 2 z 3 postulatów triady Lyncha tzn. jest nośnikiem i posiada właściwości osteoindukcyjne, lecz nie zawiera komórek osteogennych [1,2].

Do przygotowania PRG służy jednorazowy zestaw do izolacji płytek krwi. Po pobraniu od pacjenta pełnej krwi do strzykawki, w której znajduje się antykoagulant: cytrynian sodu i po wstrzyknięciu jej do specjalnego zbiornika, poddaje się ten zbiornik wirowaniu przez 12 minut przy 3200 obrotów/min. Otrzymuje się 3 warstwy – między warstwą 1 i 2 widoczny jest biały kożuszek, który stanowią płytki krwi (Ryc. 1). Następnie ze zbiornika za pomocą strzykawki odciąga się osocze ubogopłytkowe – PPP (Platelet-poor plasma). Przez 30 sekund ruchami okrężnymi wstrząsa się zbiornikiem i strzykawką izoluje się osocze bogate w płytki – PRP (Platelet-rich Plasma). Do specjalnej dwukaniulowej igły załącza się dwie strzykawki, jedną z PRP, drugą z chlorkiem wapnia i trombiną (Ryc. 2). Tak przygotowaną podwójną strzykawkę z podwójną kaniulą używa się do aplikacji [1,2].

W ostatnich latach w praktyce klinicznej coraz częściej stosuje się białka morfogenetyczne kości [3]. Niestety ich cena jest nadal bardzo wysoka, co utrudnia ich wykorzystanie

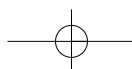
A disruption of bone continuity stimulates a number of natural bone regeneration processes, ensuring reconstruction of tissue continuity and function in a very short time. However, in some cases this process is disturbed, leading to the formation of a pseudarthrosis. In such cases, the surgeon has to consider revision surgery.


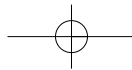
To ensure undisturbed and efficient bone regeneration, three factors are indispensable known as the Lynch triad. The first element of the triad is a scaffolding or carrier, which can be autogenic or allogenic bone material, a synthetic resorbable or unresorbable biomaterial, or a gel. The second factor is the presence of signal molecules mediating the healing process. Examples of such molecules include bone morphogenetic proteins (BMPs), adhesins, hormones, vitamins and growth factors which are found in abundance in platelet granules. To date, over 30 growth factors have been described in platelets. The third factor of the triad is cells that the growth factors influence. These are undifferentiated cells (stem cells), cells partially committed, for example preosteoblasts, fibroblasts, chondroblasts, or differentiated cells, for example osteocytes or fibrocytes [1].

The method of obtaining platelet-rich plasma was elaborated in the 1970's, but it was through technical development, and above all improvements in medical instrumentation, that use of this autogenic material was made possible. Whitman et al (1997) described for the first time a method for obtaining, preparing and using platelet-rich plasma as an alternative to fibrin glue.

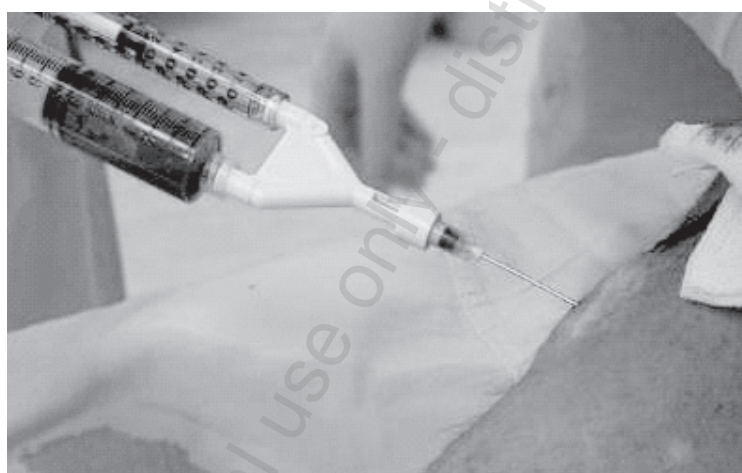The preparation of PRP is carried out using a disposable platelet separation system. Whole blood with an anticoagulant is drawn into sterile tubes and centrifuged. The blood is drawn at a rate of 12 minutes and centrifuged at 3,200 RPM into its three basic components: red blood cells, platelet-rich plasma (PRP) sometimes referred to as "buffy coat", and platelet-poor plasma (PPP). Because of differential densities, the red blood cell layer forms at the lowest level, the PRP layer in the middle and the PPP layer at the top. The cell separator separates each layer from the less dense to the more dense, thus separating PPP first and PRP second to leave the residual red blood cells. Then the top (Fig. 1) yellow serum component (PPP) is removed into a syringe (Fig. 2). The tubes are then shaken vigorously for 30 seconds to suspend platelets, following which the syringe is reattached to the tubes to extract PRP. Before PRP can be used, coagulation must be initiated using a mixture of 10% calcium chloride mixed with bovine thrombin. PRP is stored at room temperature. After combining these substances, platelet-rich gel (PRG) is formed.

In recent years bone morphogenetic proteins have been increasingly used in clinical practice [63]. Unfortunately, the cost of BMPs is still very high, precluding wider use in everyday clinical practice. Moreover, BMPs have a short half-life and are rapidly eliminated from the fracture cleft. Another solution with union-stimulating properties is available that contains recom-





Ryc. 1. Boja oddzielająca czerwone krwinki od osocza bogatopłytkowego
 Fig. 1. The buoy separating red cells and platelet-rich plasma



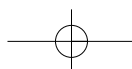
Ryc. 2. Dwukaniulowa igła firmy Biomet do podawania żelu bogatopłytkowego
 Fig. 2. Double-cannula syringe from Biomet to PRG injection

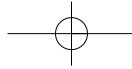
w codziennej praktyce klinicznej. Ponadto BMPs ze względu na krótki półokres trwania są szybko eliminowane ze szpary przełomu. Innym rozwiązaniem mającym na celu pobudzenie wzrostu są rekombinowane czynniki wzrostu: rhTGF- β , rhIGF i rhPDGF. Jednak ich stosowanie jest na etapie badań przedklinicznych. Tymczasem wiedza o czynnikach wzrostu zgromadzonych w trombocytach jest wystarczająca do wykorzystania ich w praktyce klinicznej [1,3,4].

Intensywne badania nad osoczem bogatopłytkowym pozwoliły zidentyfikować czynniki wzrostu występujące w ziarnistościach trombocytów. Do najlepiej poznanych zaliczamy płytkopochodny czynnik wzrostu (PDGF), transformujący czynnik wzrostu $\beta 1$ i $\beta 2$ (TGF $\beta 1$, TGF $\beta 2$) i insulinopodobny czynnik wzrostu (IGF-I). Ponadto stwierdzono obecność czynnika wzrostu śródbłonna naczyń (VEGF) oraz naskórkowy czynnik wzrostu komórek (EGF).

bined growth factors: rhTGF-beta, rhIGF and rhPDGF [8,9]. Its use is currently investigated in preclinical studies. Meanwhile, the knowledge of growth factors contained in platelets is sufficient to warrant clinical application [1,3,4].

Intensive research on platelet-rich plasma has led to the identification of growth factors present in platelet alpha granules. The best known growth factors include PDGF, TGF-beta1 and beta2, and IGF-1. Other growth factors present in platelet granules are the VEGF and EGF. Each of these factors has its own role to play. The PDGF is a glycoprotein with a molecular mass of about 30 kd which is synthesized in platelet granules and also by macrophages [3,5]. It has a heterodimer structure, consisting of two different A and B chains. AA and BB



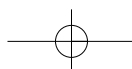


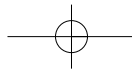
Każdy z wymienionych peptydów pełni określoną funkcję. PDGF jest glikoproteiną o masie cząsteczkowej ok. 30 kd syntetyzowaną w ziarnistościach płytek krwi, a także makrofagów i śródbłonna [3,5]. Ma budowę heterodimeru i zbudowana jest z dwóch różnych łańcuchów określanych jako A i B. Homodimery AA i BB również są obecne w trombocytach i wykazują podobną aktywność. Obecność PDGF w postaci heterodimeru nie jest wciąż wyjaśniona. Nie wyklucza się jego roli w tworzeniu połączeń z receptorami komórek śródbłonna, fibroblastów, makrofagów i komórek macierzystych szpiku. Dzięki obecności płytek w skrzepie krwi, PDGF jest pierwszym czynnikiem wzrostu w ranie, stymulującym rewaskularyzację, syntezę kolagenu i regenerację kości. Jego rola – w procesie gojenia się rany polega na pobudzaniu mitogenezy zwiększającej liczbę komórek naprawczych, stymulacji angiogenezy wspomagającej rozwój nowych naczyń oraz aktywacji makrofagów odpowiedzialnych za oczyszczenie rany i będących wtórnym źródłem czynników wzrostu [3].

PDGF występuje w ilości ok. 0.06 ng na milion płytek krwi. Wartość ta wskazuje na możliwość wspomagania gojenia ran i regeneracji kości poprzez zagęszczanie płytek krwi w ranie np. przez zastosowanie osocza bogatego w płytki krwi [6,7]. PDGF działa przez alfa receptory błony komórkowej uwalniając kaskadę reakcji wewnątrzkomórkowej doprowadzającej do ekspresji odpowiednich genów. Uszkodzenie receptorów dla PDGF powoduje zaburzenia embriogenezy kości twarzoczaszki i kręgosłupa. Transformujący czynnik wzrostu to termin przyjęty dla nadrodziny czynników wzrostu, wśród których znajdują się także BMPs. Spośród TGF obecnych w PRP stwierdzono TGF β 1 i TGF β 2, które są podstawowymi czynnikami wzrostu i różnicowania zaangażowanymi w gojenie tkanki łącznej i regenerację kości [8,9]. TGF β 1 i TGF β 2 są glikoproteinami o masie cząsteczkowej zbliżonej do 25 kd. Podobnie jak PDGF są one produkowane w trombocytach i makrofagach oraz innych komórkach [3]. TGF uwolniony w czasie degranulacji płytek lub aktywnie wydzielany przez makrofagi działa jako parakryny czynnik wzrostu głównie na fibroblasty, niezróżnicowane komórki szpiku kostnego i preosteoblasty. Ponadto, każda z komórek docelowych syntezuje i wydziela własny TGF β , który działa para- i autokrynnie. W związku z tym transformujący czynnik wzrostu może nie tylko inicjować regenerację kości, ale również podtrzymywać długotrwałe gojenie i odnowę kości, w tym również przebudowę dojrzewającego przeszczepu kości. Jednak najważniejszą funkcją TGF β 1 i TGF β 2 jest chemotaksja i mitogeneza prekursorów osteoblastów oraz zdolność do stymulowania odkładania kolagenu podczas gojenia tkanki łącznej i tworzenia kości [10]. Ponadto, czynnik ten hamuje powstawanie osteoklastów i resorpcję kości, co przyczynia się do przewagi tworzenia kości nad jej resorpcją. Trzecim istotnym białkiem występującym w ziarnistościach płytek krwi jest insulinopodobny czynnik wzrostu (IGF-I). Uważa się, że IGF-I (somatomedyna-C) i IGF-II funkcjonują jako czynniki wzrostu wydzielane przez osteoblasty w procesie formowania kości prowadząc do zwiększenia liczby osteoblastów i przyspieszenia odkładania kości [11]. Obydwa IGF

homodimers are also found in platelets and demonstrate similar activity. The presence of PDGF in heterodimer form is still not explained. It might play a role in creating connections with endothelial, fibroblast, macrophage and stem cell receptors. As a result of the presence of platelets in the blood clot, PDGF is the first growth factor in a wound, stimulating revascularization, collagen synthesis and bone regeneration. PDGF's role in the wound healing process consists in the stimulation of mitogenesis to increase the number of regenerative cells, angiogenesis stimulation to support the development of new vessels, and the activation of macrophages responsible for wound cleaning and being a secondary source of growth factors [3].

PDGF concentration is about 0.06 ng/million platelets. This value indicates that stimulation of wound healing and bone regeneration is possible in the presence of a condensation of platelets in the wound, for example by using platelet-rich plasma [6,7]. The PDGF acts through alpha receptors from cell membrane, releasing a cascade of intracellular reactions triggering expression of appropriate genes. Damage to PDGF receptors leads to disturbances in facial and spinal bone embryogenesis. Transforming growth factors is a name that refers to a group of compounds which also contains BMPs. Among TGFs found in PRG, TGF β 1 and β 2 are basic growth factors and differentiation factors which are involved in connective tissue healing and bone regeneration [8,9]. TGF β 1 and β 2 are glycoproteins about molecular mass about 25 kd. Like the PDGF, they are produced in thrombocytes, macrophages and other cells [3]. TGFs released during platelet degranulation or actively secreted by macrophages exert the effects of a paracrinous growth factor mainly on fibroblasts, undifferentiated marrow cells and preosteoblasts. Moreover, each of these cells synthesizes and secretes its own TGF β which has para- and endocrine effects. Accordingly, TGFs can not only initiate bone regeneration, but also support long term healing and bone regeneration, and also remodelling of the maturing bone transplant. However, the most important function of TGF β 1 and β 2 is chemotaxis and mitogenesis of preosteoblasts and the ability to stimulate collagen deposition during connective tissue healing and bone formation [10]. Moreover, this factor inhibits osteoclast formation and bone resorption, which contributes to the predominance of bone formation over bone resorption. The third very important protein appearing in platelet granules in the blood is the IGF-1. It is believed that IGF-1 (somatomedin-C) and IGF-2 act as growth factors which are released by osteoblasts during the bone forming process, which increases the number of osteoblasts and accelerates bone accumulation [11]. Both IGFs are glycoproteins with respective molecular masses of 7.7 and 7.5 kd. Each binds to a specific receptor on the cell membrane and stimulates cells which take part in osteogenesis. IGFs are also deposited in bone matrix. They are re-





są glikoproteinami o masie cząsteczkowej odpowiednio 7,7 i 7,5 kd, z których każdy łączy się ze swoistym receptorem na błonie komórkowej pobudzając mitogenezę komórek odpowiedzialnych za tworzenie kości. IGFs są również zdeponowane w macierzy kostnej. Ich uwalnianie ma miejsce podczas przebudowy kości, kiedy to odpowiedzialne są za połączenie procesów tworzenia i resorpcji tkanki kostnej. Przypuszcza się, iż obecność IGF w płytkach krwi działa na osteoblasty i ich prekursorzy dając początek inicjacji osteogenezy. IGF działają nie tylko jako czynnik mitogeny na linię komórek osteoblastycznych oraz jako stymulator tworzenia kości przez już zróżnicowane osteoblasty.

Pod koniec lat dziewięćdziesiątych ubiegłego stulecia Marx i wsp. stworzyli model regeneracji tkanki kostnej po zastosowaniu przeszczepu kości gąbczastej [3]. Przeszczep kości uzupełniający przerwanie ciągłości tkanki kostnej jest umiejscawiany w martwej przestrzeni wypełnionej skrzepem krwi. Przestrzeń ta cechuje się niskim utlenowaniem ($pO_2=5-10$ mmHg) i kwasicy ($pH=4-6$). Wypełniona jest płytkami, erytrocytami i siatką fibryny otaczającą przeniesione osteocyty, śródkostne osteoblasty i niezróżnicowane komórki szpiku kostnego [12,13,14]. Niezróżnicowane komórki szpiku są to podstawowe komórki odpowiedzialne za regenerację kości. W warunkach prawidłowych występują one w bardzo małej ilości – ok. 1: 400 000 komórek strukturalnych u pięćdziesięcioletniej osoby [15,16]. Tkanki znajdujące się w bliskim sąsiedztwie z raną kostną są prawidłowo utlenowane ($pO_2=45-55$ mmHg) i posiadają fizjologiczne pH (pH 7,42). Posiadają komórki strukturalne i małą liczbę niezróżnicowanych komórek o wysokim potencjale naprawczym, a także przecięte drobne kapilary ze skrzepami i obnażonymi komórkami śródbłonna. To złożone środowisko jest wytworem milionów lat ewolucji. Zapoczątkowuje, podtrzymuje i wspomaga proces odbudowy kości po urazie.

Przy obecnym stanie wiedzy na temat regeneracji tkanki kostnej, proces ten może być przyspieszany i modyfikowany poprzez zastosowanie przeszczepów wspomaganých użyciem czynników wzrostu zawartych w PRP. Zapoczątkowanie regeneracji kości rozpoczyna się w chwili uwolnienia PDGF, TGF β 1 i IGF z ziarnistości płytek w przeszczepie. PDGF pobudza mitogenezę komórek macierzystych szpiku i osteoblastów zawartych w przeszczepie powodując zwiększenie ich liczby o kilka rzędów wielkości. Ponadto rozpoczyna angiogenezę i wrastanie naczyń do przeszczepu przez nasilenie mitozy komórek śródbłonna. TGF β wstępnie pobudza fibroblasty i preosteoblasty, przez co zwiększa ich liczbę i promuje różnicowanie w kierunku dojrzałych osteoblastów. Czynnik ten wpływa na osteoblasty, które wytwarzają macierz kostną. Fibroblasty pobudzone przez TGF syntezują macierz kolagenową i podtrzymują wrastanie drobnych naczyń. Pierwsze naczynia krwionośne można już zobaczyć trzeciego dnia od inicjacji regeneracji, natomiast pełne zakończenie penetracji kapilar ma miejsce w 14-17 dobie [17]. Insulinopodobny czynnik wzrostu (IGF) oddziałuje na wewnątrzcostne osteoblasty, które wzmacniają beleczki kostne w obrębie przeszczepu kości gąbczastej. Początkowe wzmocnienie aktywności komórek jest bezpośrednim wynikiem działania

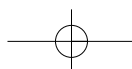
leased during bone regeneration process and are responsible for the bone formation-bone resorption interaction. It is thought that the presence of IGF in platelets influences osteoblasts and preosteoblasts and initiates osteogenesis. IGF acts as a mitogenous factor on the osteoblastic cell line and as a stimulator of bone formation using already differentiated osteoblasts.

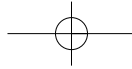
At the end of the 1970's Marx et al. proposed a model of bone regeneration following spongy bone transplantation [3]. The bone transplant which fills bone defects is placed in a devitalized space which is filled with blood. This space is characterized by low oxygenation ($pO_2=5-10$ mmHg) and acidosis ($pH=4-6$). It is filled by platelets, erythrocytes, intraosseous osteoblasts and undifferentiated bone marrow cells [12,13,14]. Undifferentiated bone marrow cells are basic cells which are responsible for bone regeneration. Under normal circumstances, they appear in very small amounts – about 1:400000 structural cells in a 50-year-old person [15,16]. Tissues adjacent to a bone wound are properly oxygenated ($pO_2=45-55$ mmHg) and have physiological pH (pH 7,42). They contain structural cells, a small number of undifferentiated cells with a high regenerating potential, and average small capillaries with blood clots and denuded endothelial cells. This connective environment is the effect of many years of evolution. It starts and supports bone regeneration after an injury.

Bone regeneration can be accelerated and modified by transplants combined with PRP growth factor support. Bone regeneration begins with the release of PDGF, TGF β 1 and IGF from platelet granules after bone transplantation. PDGF stimulates mitogenesis of stem cells and osteoblasts in the transplant, increasing their number several-fold. Angiogenesis starts at the same time and vessels are growing into the transplant thanks to intensification of mitosis of endothelial cells.

TGF- β primarily stimulates fibroblasts and preosteoblasts to increase their numbers and promotes cell differentiation into mature osteoblasts. This factor influences osteoblasts which produce bone matrix. Fibroblasts stimulated by TGF produce a collagenous matrix and support small vessels growing into it. The first blood vessels can be observed on the third day since the beginning of regeneration, but the growth of capillaries into the tissue ends on the 14th- 17th day [17]. IGF has an effect on intraosseous osteoblasts, intensifying the formation of bone trabeculae in the spongy bone transplant. Increased cell activity at the beginning is the effect of PDGF, TGF- β and IGF and, to a smaller degree, of other factors [17].

The bone regeneration process as a product of evolution is economical and energy-efficient [3]. Most cells are structurally and functionally differentiated. The maintenance of a huge healing cell population not burdened with other functions could be costly to the body as a whole and unproductive from an energetic point of view. The evolution of mammals has led to a situation





przede wszystkim PDGF, TGF β i IGF, a w mniejszym stopniu innych czynników wzrostu [17].

Proces regeneracji tkanki kostnej, wykształcony na drodze ewolucji, charakteryzuje oszczędność i wydajność energii [3]. Większość komórek organizmu jest zróżnicowana strukturalnie i czynnościowo. Utrzymywanie dużej populacji komórek gojących pozbawionych innych funkcji, byłoby znacznym obciążeniem dla całego ustroju i niewydajne z energetycznego punktu widzenia. W przypadku ssaków ewolucja sprawiła, że w organizmie pozostaje tylko niewielka liczba zdolnych do naprawy komórek. Ich liczba maleje wraz z wiekiem. U nastolatka stosunek liczby komórek naprawczych do liczby komórek budulcowych wynosi 1: 100 000, natomiast w wieku 80 lat 1: 1200 000. Ludzki organizm wykorzystując czynniki wzrostu zwiększa liczbę tych komórek w okresie gojenia i odnowy [3].

Średni czas życia płytek krwi w ranie i wpływ uwalnianych z nich czynników wynosi ok. 5 dni. Wydłużenie gojenia i regeneracji kości uzyskiwane jest w dwojaki sposób. Pierwszy z nich polega na wzroście liczby i pobudzeniu komórek macierzystych szpiku w kierunku osteoblastów, które następnie wydzielają TGF β i IGF do macierzy kostnej [18]. Drugi i dominujący mechanizm działa poprzez chemotaksję i aktywację makrofagów, które po 3 dniu przejmują funkcję płytek w wytwarzaniu czynników wzrostu [19]. Makrofagi są przyciągane do szczeliny złamania, dzięki PDGF i różnicy utlenowania tkanek większej niż 20 mmHg, jaka ma miejsce między martwą przestrzenią przeszczepu, a przyległą prawidłowo utlenowaną tkanką [14,20]. W rzeczywistości, typowa dla przeszczepu hipoksja daje różnicę wynoszącą 30-40 mmHg.

W chwili, gdy słabnie wpływ PDGF wytwarzanego przez płytki, zaczynają przeważać czynniki wzrostu syntetyzowane przez makrofagi. Niewykluczone, iż są identyczne z PDGF, lecz miejscem ich syntezy jest makrofag. Komórki macierzyste szpiku wydzielają TGF β i IGF, które pobudzają naprawę kości i jej gojenie również w mechanizmie autokrynnym. Zapoczątkowanie tworzenia się kości odbywa się dzięki osteoblastom, które pokrywają powierzchnię przeszczepu i odżywiają się dzięki składnikom z łoża przeszczepu. Równocześnie dochodzi do różnicowania się komórek macierzystych szpiku zawartych w przeszczepie w kierunku osteoblastów pod wpływem PDGF. Powstająca kość ma nieorganizowaną splotowatą strukturę pozbawioną kanałów Haversa. Nazywa się ją kością niedojrzałą lub kością I fazy i powstaje w ciągu pierwszych 4 tygodni. Po tym czasie, w zrewaskularyzowanym przeszczepie zanika gradient tlenowy niezbędny do podtrzymania makrofagów [15].

Niedojrzała splotowata kość bełczkowa ulega stopniowej resorpcji i zastąpieniu dojrzałą kością o budowie blaszkowatej, nazwaną kością II fazy, w której pojawiają się kanały Haversa. Ta dojrzała kość z rozwiniętą śródkostną i okostną ma pełną strukturalną integralność. W tym procesie uczestniczy insulinopodobny czynnik wzrostu (IGF) oraz białka morfogenetyczne kości (BMPs), które są deponowane i wiązane z macierzą kostną. Podczas przebudowy kości białka te są uwalniane z macierzy przez osteoklasty i ponownie mogą uczestniczyć w tworzeniu nowej tkanki kostnej pobudzając komórki macierzyste do różni-

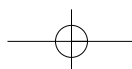
where a living organism is equipped with only a small number of reparative cells whose numbers decrease with age. The ratio of reparative cells to regenerative cells is 1:100 000 in adolescence, but is only 1:1200 000 in an 80-year-old. The human body uses growth factors to increase the number of these cells during tissue healing and regeneration [3].

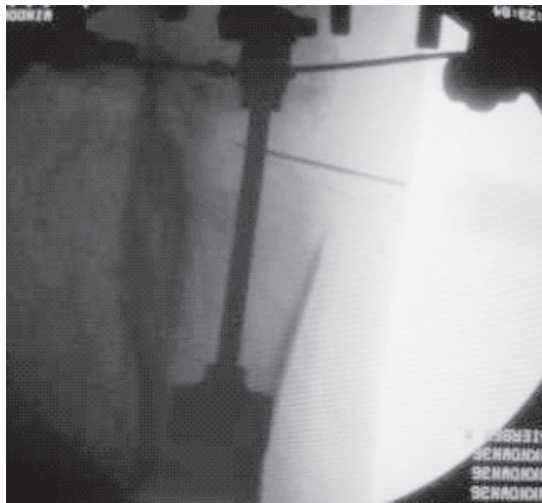
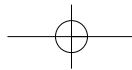
The average time of platelet survival in a wound and the influence of growth factors is about 5 days. Increasing the duration of bone healing and regeneration is accomplished via two mechanisms. One involves direct stimulation and increasing the number of bone marrow stem cells in osteoblasts, which secrete TGF- β and IGF to bone matrix [18]. The other, dominant, mechanism relies on chemotaxis and activation of macrophages, which, starting from the third day following injury, take over the role of platelets in the production of growth factors [19]. Macrophages are attracted into the fracture cleft thanks to PDGF activity and a tissue oxygenation difference higher than 20 mmHg between the dead space and adjacent normal oxygenated tissue [14,20]. Hypoxia typically seen in transplants produced an oxygenation difference of 30-40 mmHg.

When the effect of platelet-secreted PDGF decreases, growth factors synthesized by macrophages begin to predominate. It cannot be ruled out that they are similar to PDGF, but they are produced by macrophages. Bone marrow stem cells secrete TGF- β and IGF, which stimulate bone regeneration and healing also in an autocrine process. Bone formation is initiated by osteoblasts covering transplant surface that feed on substances from the transplant. At the same time bone marrow stem cells from the transplant differentiate into osteoblasts thanks to PDGF. The newly-forming bone has an unorganized, plexiform structure, without Haversian channels. It is called immature or first-phase bone and it forms during the first four weeks following injury. After this time the revascularized transplant loses the oxygen gradient which is indispensable for macrophage support [15].

Immature plexiform trabecular bone is gradually resorbed and is replaced by mature bone with a lamellar structure called phase II bone, in which Haversian channels are present. This mature bone with more intrasosseous tissue and periosteum has full structural integrity. This process is mediated by IGF and BMPs deposited and attached to with bone matrix. During bone rebuilding, these proteins are released from the matrix by osteoclasts and can again participate in new bone formation, stimulating stem cells to differentiate into osteoclasts. The rate of bone rebuilding is about 0.7% per day in healthy bone and 5-8% per day in a young bone transplant [21]. During this cycle, bone transplant changes into mature bone.

In the past decade PRG as a biomaterial accelerating bone union has been widely used in orodental and maxillofacial surgery [3,22,23,24]. While platelets themselves are a rich source of growth factors, condensation





Ryc. 3. Przeskórne podanie żelu bogatopłytkowego do kości piszczelowej pod kontrolą monitora rtg z torem wizyjnym
 Fig. 3. Percutaneous injection of PRG into tibia under fluoroscopic guidance

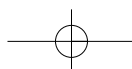
cowania się w kierunku osteoblastów. Szybkość przebudowy tkanki kostnej wynosi ok. 0.7% na dzień w zdrowej kości oraz 5-8% na dzień w przeszczepie młodej kości [21]. Opisany cykl obrazuje przemianę przeszczepu kości gąbczastej w dojrzałą kość.

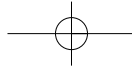
W ostatniej dekadzie PRG jako materiał przyspieszający zrost kostny znalazł szersze zastosowanie w chirurgii stomatologicznej i szczękowo-twarzowej [3,22,23,24]. Płytki krwi stanowią bogate źródło czynników wzrostu, natomiast ich zagęszczenie dodatkowo zwiększa potencjał osteoindukcyjny żelu. Aby w pełni wykorzystać jego możliwości wielu autorów stosowało go w połączeniu z materiałem osteokondukcyjnym, którego przykładem jest autologiczny przeszczep kostny lub demineralizowana macierz kostna [1,24]. W Klinice Ortopedii w Sosnowcu oraz I Klinice Chirurgii Szczękowo-Twarzowej w Zabrze w ramach grantu finansowanego przez MNiSW (2 P05C 001 26) prowadzone były badania nad zastosowaniem żelu bogatopłytkowego w dużych torbielach w żuchwie oraz kościach długich, a także w zaburzeniach gojenia się tkanki kostnej i osteogenezie dystrykcyjnej (Ryc. 3). Wyniki prac wykazały możliwości pobudzenia gojenia tkanki kostnej u chorych z torbielami żuchwy po wypełnieniu jamy ubytku kostnego tylko żelem bogatopłytkowym, co zaprzecza dotychczasowym doniesieniom, iż PRG powinien być stosowany z materiałami kościostępczymi [23].

Przeprowadzono szereg badań na modelu zwierzęcym, część z nich nie potwierdziło pozytywnego wpływu PRG na procesy gojenia. Jensen i współpracownicy u 8 psów wszczepiali do bliższej nasady kości ramiennej tytanowe implanty o kształcie walca, pokryte hydroksyapatytem [25]. Przyjęty model miał odpowiadać sytuacji zachodzącej po implantacji beczementowej protezy. Pomiedzy walcem a kością pozostawała przestrzeń, którą w grupie doświadczalnej wypełniono PRP, świeżą kością mrożoną oraz świeżą kością mrożoną z PRP. Autorzy nie stwierdzili wpływu podania samego PRP na procesy kościotworzenia. Obserwowali natomiast wydłużenie czasu gojenia się kości w przypadku zastosowania kości allogennej i PRP

additionally increases the osteoinductive potential of PRG. In order to fully take advantage of PRG, many authors use PRG in combination with osteoinductive material, for example autologous bone transplant or demineralized bone matrix [1,24]. The Department of Orthopaedics in Sosnowiec and the 1st Department of Oral and Maxillofacial Surgery in Zabrze obtained financial support from the Polish government in the form of a grant and carried out an investigation into the use of platelet-rich plasma to treat large mandibular cysts and in long bones, and also in disturbances of bone healing and osteogenesis distraction (Fig. 3). The results indicate a possibility of stimulating bone healing in patients with mandibular cysts, after filling bone defects with PRG, which denies existing theories holding that PRG should be used with bone substitutes [23].

Many animal studies have been performed and some did not confirm a positive effect of PRG on healing processes. Jensen et al. implanted hydroxyapatite-covered cylindrical titanium implants into the proximal humerus in 8 dogs [25]. This animal model is supposed to emulate the implantation of a cementless prosthesis. A space formed between the cylinder and bone into which PRG, fresh frozen bone, and PRG with fresh frozen bone were administered in the experimental arm. The authors did not confirm any effect of PRG alone on bone healing. They observed increased duration of bone healing with allogenic bone and PRG in comparison with allogenic bone alone. They put down the lack of effect on bone regeneration with PRG alone to the use of a different anticoagulant (EDTA) than in Marx's experiments [3]. However, Jensen et al. also indicate that other authors who used PRG with EDTA in connection with allogenic bone observed accelerated bone healing in rabbits. Some authors did not try to explain why PRG administered with allogenic bone had a negative effect on bone healing. We have also observed a negative effect of PRG on bone healing in





w porównaniu z podaniem jedynie kości allogennej. Brak wpływu samego PRP na procesy regeneracji tkanki kostnej tłumaczy zastosowaniem innego niż Marx [3] antykoagulantu tj. EDTA (kwasu etylenodwuaminooctowego). Z drugiej strony Jensen i współ. nadmienią, że inni autorzy stosując PRP z EDTA w połączeniu z kością allogenną w odróżnieniu od ich wyników uzyskali u królików przyspieszenie procesów gojenia kości. Niestety autorzy nie podjęli próby wyjaśnienia przyczyn niekorzystnego wpływu PRP podanego łącznie z kością allogenną na procesy regeneracji tkanki kostnej. W naszych badaniach w grupie z dużymi torbielami kości długich, gdzie ubytek kostny był wypełniony kością allogenną i PRG również zaobserwowaliśmy negatywny wpływ na procesy przebudowy tkanki kostnej [26]. Na radiogramach i w badaniu densytometrycznym był zauważalny znaczny spadek gęstości kości począwszy od 8 tygodnia po operacji. Najprawdopodobniej dochodziło do powstawania miejscowej odpowiedzi immunologicznej w odpowiedzi na kontakt z kością allogenną [27]. Należy pamiętać, iż PRG to nie tylko koncentrat płytek krwi, ale także leukocytów, które odgrywają ważną rolę w procesach odpornościowych organizmu [28].

Wykonane natomiast badania *in vitro* wykazały silne właściwości indukcyjne PRP. Lucarelli i współpracownicy oceniali wpływ PRP na proliferację ludzkich macierzystych komórek zrębowych [29]. Autorzy obserwowali wzrost liczby tych komórek w 3, 6 i 9 dobie. W 6 dniu doświadczenia po zastosowaniu 1% PRP zaobserwowano nieznaczny wzrost proliferacji komórek zrębowych, natomiast po użyciu 10% PRP wzrost ten był ponad 2-krotny. Stwierdzili oni, że otrzymane wyniki sugerują możliwość leczenia dużych ubytków kostnych za pomocą macierzystych komórek zrębowych (stem cells) zmieszanych z PRP. Podobne wyniki opublikował w 2004 roku Romin [30]. Badał on *in vitro* proliferację komórek szpiku zmieszanych z PRP, hodowanych na ceramicznym biomateriale o właściwościach osteokondukcyjnych. W grupie z PRP stwierdził wzrost proliferacji komórek szpiku o 31% oraz podwyższenie poziomu fosfatazy alkalicznej o 31% po 15 dniach od rozpoczęcia hodowli.

Obecnie pojawiają się pierwsze doniesienia o zastosowaniu PRG w ortopedii. Lowery i wsp. podawali PRG i przeszczep kości autologicznej w zabiegu usztywnienia kręgosłupa z bardzo dobrym wynikiem [31]. Autorzy nie zaobserwowali radiologicznych i klinicznych cech stawu rzekomego u wszystkich chorych uzyskując zrost kostny. Kitoh i wsp. zastosowali PRG oraz komórki macierzyste szpiku (MSCs) w osteogenezie dystrykcyjnej u 3 chorych [32]. U wszystkich pacjentów zauważyli przyspieszone tworzenie kostniny między 34 i 47 dobą. Zmusiło to autorów do zwiększenia dystrykcji do 1.5 mm na dzień. Przyspieszone tworzenie kostniny zaobserwowano już po pierwszym podaniu PRG i MSCs. Autorzy przyznają, że ze względu na połączenie dwóch osteoindukcyjnych materiałów bardzo trudno o jednoznaczne wnioski dotyczące wpływu PRG na tworzenie kości.

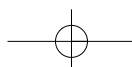
Skromne doniesienia w światowym piśmiennictwie na temat klinicznych zastosowań PRG w leczeniu zaburzeń zrostu kostnego i obiecujące wyniki badań w chirurgii szczękowo-twarzowej w zakresie regeneracji kości

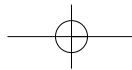
our experiments in patients with long bone cysts, where bone defects were filled by allogenic bone and PRG [26]. Radiographic and densitometric evidence revealed a considerable decrease in bone density starting from the 8th week after the operation. It was probably caused by a local immune response to the introduction of allogenic bone [27]. It has to be remembered that PRG it is not only a concentrate of platelets but also of leucocytes, which play an important role in immune processes [28].

In vitro studies confirm strong PRP inductive properties. Lucarelli et al. estimated the effect of PRP on human stem cell proliferation [29]. They observed increased cell numbers on the third, sixth and ninth day of the experiment. On Day 6 after introduction of 1% PRP, a slight increase in stem cell proliferation was observed. However, the growth rate was over twice higher following instillation of 10% PRP. The authors confirmed that the results pointed to a possibility of treatment of long bone defects using stem cells with PRP. Similar results were published by Romin in 2004 [30]. He examined *in vitro* bone marrow cells mixed with PRP and cultured on ceramic biomaterial with osteoinductive properties. There was an increase in marrow cell proliferation of about 31% and an increase in alkaline phosphatase level of about 31% after 15 days since the culture was started in the PRP arm.

The first articles about using PRG in orthopaedics are currently being published. Lowery et al administered PRG and autogenous bone grafts during spine fixation with good results [31]. The authors did not observe the radiological and clinical features of pseudarthrosis. They obtained union in all patients. Kitoh et al. used PRG and bone marrow stem cells (MSCs) during osteogenesis distraction in 3 patients [32]. they observed callus formation between day 34 and 47 in all patients. It encouraged them to increase distraction to 1.5 mm per day. Acceleration of callus formation was observed after a single instillation of PRG and MSCs. The authors admit that because they used two osteoinductive materials, it is very hard to estimate the effect of PRG alone on the bone formation process.

A dearth of publications in foreign literature about clinical use of PRG to treat bone healing disturbances and promising results in maxillofacial surgery experiments concerning bone regeneration encourage further experiments aiming to identifying indications for using PRG in clinical practice. The first report on using PRG in a patient with a non-union appeared in 2006 [33]: PRG was administered percutaneously into the pseudarthrosis cleft. In the present paper, we have noted that using a minimally invasive technique is sufficient to obtain bone union. However, we did not observe a beneficial effect of PRG on the healing process following percutaneous administration in about 50% of patients with pseudarthrosis. In the group of patients with a non-union, where an autogenous bone transplant was intro-





zmuszają badaczy do dalszych działań mających na celu poznanie i ustalenie wskazań dotyczących stosowania żelu w praktyce klinicznej. Pierwsza publikacja przedstawiająca wykorzystanie PRG u chorej ze stawem rzekomym pojawiła się w 2006 roku [33]. Wykonano przezskórne podanie PRG do szczeliny przełomu. W tej pracy zauważyliśmy, że zastosowanie małoinwazyjnej techniki jest wystarczające do uzyskania zrostu kostnego. Jednak w całej grupie ze stawami rzekomymi u około 50% chorych nie stwierdziliśmy wpływu PRG podanego przezskórnie na procesy gojenia. W grupie z brakiem zrostu, gdzie połączono przeszczep kości autogennej i PRG, u wszystkich chorych uzyskano zrost kostny [34]. Zastosowanie autologicznej kości gąbczastej ma swoje zalety. Do największej należy zaliczyć brak reakcji immunologicznej biorcy na przeszczep. Jednak pobranie materiału z talerza kości biodrowej zwiększa ryzyko infekcji, naraża pacjenta na ból pooperacyjny i wytworzenie dodatkowej blizny. Ponadto przedłuża czas operacji i pobyt chorego w szpitalu, a także zwiększa utratę krwi [35]. Z tego powodu wielu chirurgów rezygnuje z powtórnej rozległej operacji stawu rzekomego szukając skutecznych i mniej inwazyjnych metod leczenia. Ostrzykując miejsce upośledzonego zrostu szpikiem kostnym Connolly [36] oraz Haley i wsp. [37] uzyskali u odpowiednio 78% i 95% swoich pacjentów zrost kostny. Wykorzystując właściwości szpiku kostnego należy pamiętać, iż zależą one od ilości komórek progenitorowych zawartych w jednostce objętości. Ilość ich może się wahać w granicach 12-1224/cm³. Hernigou i wsp. podawał koncentrat szpiku kostnego w szparę atroficznych stawów rzekomych uzyskując zrost kostny we wszystkich przypadkach, w których stosowano koncentrat o dużej liczbie komórek (>1500/cm³) [38]. Autor zauważył, że tkanka łączna pomiędzy odłamami kostnymi skostniała po wstrzyknięciu szpiku, lecz nie był on w stanie dokładnie określić mechanizmu doprowadzającego do przemiany tkanki włóknistej w kostną.

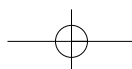
W przypadku większych ubytków kostnych po oczyszczeniu z tkanki łącznej chrzęstno-włóknistej z przełomu złamania należy dodatkowo zastosować przeszczep kości gąbczastej lub jego substytut. Takim przykładem jest zdemineralizowana macierz kostna (DBM – demineralized bone matrix). Posiada ona właściwości osteokondukcyjne i osteoindukcyjne z powodzeniem znajdując zastosowanie w leczeniu. Wilkins i wsp. uzyskali zrost kostny u wszystkich pacjentów po zastosowaniu DBM [35].

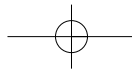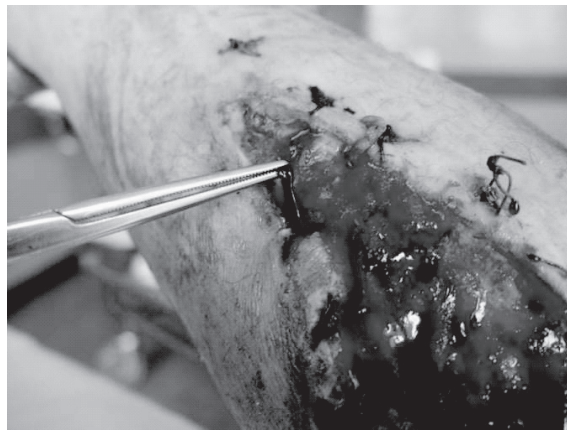
Wielu autorów donosi o możliwości leczenia przewlekłych ran, które są siedliskiem wielu bakterii [39]. Istnieją również doniesienia o znacznej redukcji powikłań pod postacią infekcji po podaniu PRG przy zamykaniu rany. Płytki krwi nie posiadają w swoich ziarnistościach tylko czynniki wzrostu, ale także szereg substancji biologicznie czynnych m.in. proakcelerynę, serotoninę, katecholaminy oraz białka antybakteryjne [28,39]. Do tej pory odkryto 7 białek należących do grupy HPAPs (human platelets antimicrobial peptides): fibrinopeptyd A, fibrinopeptyd B, thymozyna β-4, podstawowe białko płytkowe, białko 3 pobudzane przez tkanki (oryginalna nazwa: connective tissue activating peptide 3), RANTES oraz płytkowy czynnik 4. Badania mikrobiologiczne *in vitro* Tanga i wsp. wykazały aktywność tych białek przeciw *Escherichia coli*, *Staphylo-*

duced together with PRG, bone union was obtained in all cases [34]. Autogenous spongy bone grafting has its advantages. The most important one is the lack of an immune response to the transplant. However, the harvesting of bone from the iliac crest increases the risk of infection, causes postoperative pain and leads to scar formation. Moreover, it prolongs surgical time and hospitalization time, and also increases blood loss [35]. For these reasons, many surgeons decide against repeat surgery for non-union, looking for effective but less invasive methods. Bone marrow injection into the non-union led to bone union in 78% and 95% of patients, respectively, in studies by Connolly [36] and Haley et al. [37]. While bone marrow characteristics can be put to good use, it has to be remembered that these characteristics depend on the number of progenitor cells per volume unit. This number may fluctuate between 12-1224/cm³. Hornigou et al. injected bone marrow concentrate into an atrophic pseudarthrosis cleft, obtaining union in all cases in which cell-rich concentrate (>1500/cm³) was used [38]. The author observed ossification of connective tissue between bone ends after the injection, but he was not able to explain the mechanism underlying the change of fibrous tissue into a callus.

In patients with large bone defects, after fibrous tissue has been removed from the defect, a spongy bone transplant or its substitute, for example demineralized bone matrix (DBM), has to be additionally used. DBM possesses osteoconductive and osteoinductive properties and has been successfully used in therapy. Wilkins et al. obtained union in all patients after DBM administration [35].

Many authors point to the possibility of using PRG to treat chronic wounds, which are the site of many bacteria [39]. There are also reports of reduced infections rates during wound closure after PRG administration. Platelet granules contain not only growth factors but also many biologically active substances, including proaccelerin, serotonin, catecholamines and antibacterial proteins [28,39]. Seven proteins belonging to the HPAP group (human platelet antimicrobial peptides) have been discovered to date: fibrinopeptide A, fibrinopeptide B, thymosin beta-4, platelet basic protein, connective tissue activating peptide 3, RANTES, and platelet factor 4. Microbiological tests performed by Tang et al demonstrated activity of these peptides against *Escherichia coli*, *Staphylococcus aureus*, *Candida albicans*, *Cryptococcus neoformans*. In their investigation, zones of inhibition were greater in bacteria than fungi and were dose-dependent: the zone of inhibition was larger with increasing peptide concentration. Platelet rich plasma is also a concentrate of leucocytes synthesizing interleukins, which play the main role in non-specific immune response. Leukocyte concentration in PRP is increased over 7-fold in comparison with their levels in whole blood. An *in vitro* investigation of the effect of PRG on selected bacteria has been carried out at our





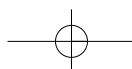
Ryc. 4. Pokrycie zakażonej rany żelem bogatopłytkowym
 Fig. 4. Covering infectious wound by PRG

coccus aureus, *Candida albicans*, *Cryptococcus neoformans* [40]. W ich badaniach strefy zahamowania były większe w bakterii niż u grzybów oraz były powiązane ściśle z dawką; wraz z jej wzrostem stężenia peptydu zwiększała się strefa zahamowania. Osocze bogatopłytkowe jest również koncentratem leukocytów syntetyzujących interleukiny, które odgrywają ważną rolę w procesie nieswoistej odpowiedzi immunologicznej. Ich stężenie w PRP zwiększa się ponad 7 krotnie w porównaniu do pełnej krwi. W tutejszej Klinice Ortopedii przeprowadzono badania nad wpływem PRG na wybrane bakterie *in vitro*. Wykazały one właściwości antybakteryjne żelu wobec *Staphylococcus aureus* MSSA i MRSA oraz *Escherichia coli* [41]. Połączenie właściwości indukcyjnych i antybakteryjnych stwarza nowe możliwości leczenia zakażonych stawów rzekomych oraz ran (Ryc. 4).

W pracy przedstawiliśmy współczesne poglądy dotyczące wpływu żelu bogatopłytkowego na procesy gojenia tkanki kostnej. Poznanie fizjologii zrostu kostnego, a zwłaszcza roli, jaką spełniają w jego prawidłowym przebiegu czynniki wzrostu, pozwoliły na opracowanie nowych metod leczenia. Na przestrzeni ostatniego stulecia stosowano metody zachowawczego i operacyjnego leczenia złamań, które były obciążone dużym odsetkiem powikłań pod postacią zaburzeń zrostu kości. Pomimo postępu, jaki dokonał się w ostatnich 20 latach nadal od 5 do 10% złamań kończy się zrostem opóźnionym lub jego brakiem. Aktualnie podejmowane próby zastosowania stymulujących zrost kostny metod fizycznych (elektro- i magnetostymulacja) oraz biologicznych (przeszczepy autologicznego szpiku kostnego oraz innych biomateriałów), pozwoliły na zredukowanie odsetka niepowodzeń, nie eliminując go jednak całkowicie. Zdaniem wielu autorów przyszłość leczenia złamań będzie zależeć od miejscowego wykorzystania czynników wzrostu, komórek STEM oraz terapii genowej. Naszym zdaniem ten kierunek badań z zastosowaniem autogennych czynników wzrostu i innych substancji biologicznie czynnych z płytek krwi rokuje duże nadzieje i powinien być kontynuowany.

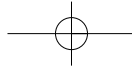
Department. We observed antimicrobial activity of PRG against MSSA and MRSA *Staphylococcus aureus*, and *Escherichia coli* [41]. This combination of osteoinductive and antimicrobial effects opens new possibilities for the treatment of infected pseudoarthroses and wounds (Fig. 4).

In this paper we present current opinions about PRG on bone healing processes. Knowledge of bone union physiology and especially the role of growth factors made possible the description of new treatment methods. In the last century fractures were treated with conservative and operative methods which were encumbered with a high rate of complications. Despite progress in the last 20 years, delayed union and non-union still occur in 5-10% of fractures. Nowadays, physical (CCEST, PEMF) and biological methods (bone marrow grafting and biomaterials) are used to stimulate bone healing. Many authors write that the future of fracture treatment belongs to growth factors, stem cells and gene therapy. In our opinion, using autogenous growth factors and other active substances from platelets is a chance for patients with bone healing disturbances and should continue to be used in clinical practice.



PIŚMIENNICTWO / REFERENCES

1. Bielecki T, Gaździk TS, Cieślík-Bielecka A, Cieślík T. Zastosowanie żelu bogatopłytkowego jako biomateriału stymulującego procesy regeneracji i reparacji tkanek. *Inżynieria Biomateriałów* 2004; 7 (34): 22-5.
2. Whitman DH, Berry RL, Green DM. Platelet gel: an autologous alternative to fibrin glue with applications in oral and maxillofacial surgery. *J Oral Maxillofac Surg* 1997; 55 (11): 1294-9.
3. RE, Carlson ER, Eichstaedt RM, Schimmele SR, Strauss JE, Goergeff KR. Platelet-rich plasma: Growth factor enhancement for bone grafts. *Oral Surg Oral Med Oral Pathol Oral Radiol Endod* 1998; 85: 638-46.
4. Roldan JC, Jepsen S, Schmidt C, Knüppel H, Rueger DC, Acil Y, Terheyden H. Sinus floor augmentation with simultaneous placement of dental implants in the presence of platelet – rich plasma or rekombinant human bone morphogenetic protein – 7. *Clin Oral Impl* 2004; 15: 716-23.
5. Antonaides HN. Human platelet derived growth factor (PDGF): purification of PDGF-I and PDGF-II and separation of their reduced sub-units. *Proc Natl Acad Sci USA* 1981; 78: 7314-7.
6. Bowen-Pope DF. Production of platelet derived growth factor like molecules reduced expression of platelet derived growth factor receptors accompany transformation by a wide spectrum of agents. *Proc Natl Acad Sci USA* 1984; 81: 2396-2400.
7. Johnson A. The C-cis gene encodes a precursor of the B chain of platelet derived growth factor. *Embriol J* 1984, 76: 921-8.
8. Caplan AI. Identification of transforming growth factor beta to family members present in bone-inductive protein purified bovine bone. *Proc Natl Sci USA* 1990; 87: 9843-7.
9. Roberts AB, Spron MB. Physiologic actions and clinical applications of transforming growth factor beta. *Growth factors* 1993; 8: 1-9.
10. Beck LS. One systemic administration of transforming growth factor – beta, reverses age or glucocorticoid – impaired wound healing. *J Clin Invest* 1993; 93: 2841-9.
11. Canalis E. Insuline – like growth factor I mediates selective anabolic effects of parathyroid hormone in bone cultures. *J Clin Invest* 1989; 83: 60-5.
12. Greenlagh DG. The role of growth factors in wound healing. *J Trauma* 1996; 41: 159-67.
13. Hussain MZ. Wound microenvironment. Wound healing. Biochemical and clinical aspects. Philadelphia. Saunders 1991; 43: 162-196.
14. Knighton D, Silver I, Hunt TK. Regulation of wound healing angiogenesis: effect of oxygen gradient and inspired oxygen concentration. *Surgery* 1981; 90: 262-70.
15. Caplan AI. Mesenchymal stem cells. *J Orthop Res* 1991; 9: 641-50.
16. Caplan AI. Bone development and repair. *Bioessay* 1987; 6: 171-5.
17. Marx RE, Ehler W J, Pelg M. Mandibular and fascial reconstruction: rehabilitation of the head and neck cancer patient. *Bone* 1996; 19 (1): 595-625.
18. Mustoe TA, Purdy J, Gramates P, Deuel TF, Thomasen A, Pierce GF. Reversal of impaired wound healing in irradiated rats by platelet derived growth factor-BB: requirement of an active bone marrow. *Am J Surg* 1989; 158: 345-50.
19. Pierce GF, Tarpley J, Yanagihara D, Deuel TF. PDGF, TGF beta 1 and basic FGF in dermal wound healing: neovessel and matrix formation and cessation of repair. *Am J Pathol* 1992; 140: 1375-88.
20. Knighton DR, Oredsson S, Banda M, Hunt TK. Regulation of repair: hypoxic control of macrophage mediated angiogenesis. Soft and hard tissue repair. New York: Praeger; 1984: 41-9.
21. Dequeker J. Bone structure and function. IN: Klippel JH, Dieppe PA, editors. *Rheumatology*. Mosby; St. Louis: 1994. p. 7, 30.1-30.2.
22. Kassolis JD, Rosen PS, Reynolds MA. Alveolar ridge and sinus augmentation utilizing platelet-rich plasma in combination with freeze-dried bone allograft: case series. *J Periodontol* 2000; 17: 1654-61.
23. Cieślík-Bielecka A, Bielecki T, Gaździk TS, Cieślík T. Using the platelet rich plasma in treatment in mandibular cyst. *Int J Oral Maxillofac Surg* 2005; 34: 162.
24. Cieślík-Bielecka A, Bielecki T, Gaździk TS, Cieślík T. Czynniki wzrostu zawarte w osoczu bogatopłytkowym jako autogenym materiale stymulującym procesy gojenia tkanki kostnej. *Czas Stomatol* 2006; 59 (7): 510-7.
25. Jensen TB, Rahbek O, Overgaard S, Soballe K. Platelet rich plasma and fresh frozen bone allograft as enhancement of implant fixation. An experimental study in dogs. *J Orthop Res* 2004; 22 (3): 653-8.
26. Bielecki TM, Gaździk TS. Wczesne wyniki zastosowania żelu bogatopłytkowego w gojeniu ubytków kostnych. I Interdyscyplinarna Konferencja Naukowa, Warszawa. 3-4 czerwca 2004 r.
27. Bielecki TM, Gaździk TS, Szczepański T. Platelet-rich gel as a biomaterial inducing local immune response. *JBJS* (23 November 2006) [http://www.jbjs.org.uk/cgi/eletters/88-B/9/1228]
28. Bielecki TM, Gaździk TS, Szczepański T. Letter re: „The effects of local platelet rich plasma delivery on diabetic fracture healing” What do we use: Platelet-rich plasma or platelet-rich gel? *Bone* 2006; 39 (6): 1388.
29. Lucarelli E, Beccheroni A, Donati D, Sangiorgi L, Cenacchi A, Del Vento AM, Meotti C, Bertoja AZ, Giardino R, Fornasari PM, Mercuri M, Picci P. Platelet-derived growth factors enhance proliferation of human stromal stem cells. *Biomaterials* 2003; 24 (18): 3095-100.
30. Romin M, Declerin J, Heymanin D, Deschamps C, Passuti N. Usefulness of combining platelets with bone marrow cells on ceramic bone substitutes. *J Bone Joint Surg* 2004; 86: 47-48.
31. Lowery GL, Kulkarni S, Pennisi AE. Use of autologous growth factors in lumbar spinal fusion. *Bone* 1999; 2: 47-50.
32. Kitoh H, Kitakoji T, Tsuchiya H, Mitsuyama H, Nakamura H, Katoh M, Ishiguro N. Transplantation of marrow-derived mesenchymal stem cells and platelet rich plasma during osteogenesis – a preliminary result of three cases. *Bone* 2004; 35: 892-8.



Wrotniak M. i wsp., Wykorzystanie żelu bogatopłytkowego w ortopedii

33. Bielecki TM, Gazdzik TS. Percutaneous injection of autogenous growth factors in patient with nonunion of the humerus. A case report. *J Orthopaedics* 2006; 3 (3): 15.
34. Bielecki T. Prospektywna ocena wpływu autologicznego żelu bogatopłytkowego na procesy gojenia tkanki kostnej. Rozprawa doktorska. Śląska Akademia Medyczna, Katowice, 2005.
35. Wilkins RM, Kelly CM, The effect of AlloMatrix injectable putty on the outcome of long bone applications. *Orthopaedics* 2003; 26: 567-70.
36. Connolly JF. Ijectable bone marrow preparation to stimulate osteogenic repair. *Clin Orthop* 1995; 313; 8-18.
37. Healey JH, Zimmerman PA, Mc Donnel JM. Percutaneous autologous bone marrow grafting of delayed union and nonunion in cancer patients. *Clin Ortop* 1990; 256: 280-285.
38. Heringou P, Poignard A, Beaujean F, Rouard H. Percutaneous bone marrow grafting for nonunion. *J Bone J Surg Am* 2005; 87: 1430-7.
39. Cieslik-Bielecka A, Bielecki T, Gazdzik TS, Cieslik T. Why the platelet-rich gel has antimicrobial activity? *Oral Surg Oral Med Oral Pathol Oral Radiol Endod* 2007; 103 (3): 303-5.
40. Tang YQ, Yeaman MR, Selsted ME. Antimicrobial peptides from human platelets. *Infect Immun* 2002; 70: 6524-33.
41. Bielecki T, Gazdzik TS, Arendt J, Szczepanski T, Król W, Wielkoszynski T. Antibacterial effect of autologous platelet gel enrich with growth factors and other active substances. In vitro study. *J Bone J Surg Br* 2007; 89: 417-20.

