**Zaangażowanie Autorów**

- A – Przygotowanie projektu badawczego  
B – Zbieranie danych  
C – Analiza statystyczna  
D – Interpretacja danych  
E – Przygotowanie manuskryptu  
F – Opracowanie piśmiennictwa  
G – Pozyskanie funduszy

**Author's Contribution**

- A – Study Design  
B – Data Collection  
C – Statistical Analysis  
D – Data Interpretation  
E – Manuscript Preparation  
F – Literature Search  
G – Funds Collection

**Tomasz Bara**<sup>(A,B,D,E,F)</sup>, **Marcin Sibiński**<sup>(B,D,F)</sup>,  
**Marek Synder**<sup>(A,D,E)</sup>

*Katedra i Klinika Ortopedii i Ortopedii Dziecięcej Uniwersytetu Medycznego, Łódź  
Department of Orthopaedics and Paediatric Orthopaedics, Medical University in Łódź, Poland*

## Zastosowanie ortozy czynnościowej w leczeniu stawów rzekomych i zrostów opóźnionych piszczeli w materiale własnym

*Own clinical experience with functional bracing for treatment of pseudarthrosis and delayed union of the tibia*

*Słowa kluczowe: leczenie zachowawcze złamań, ortozy, zrost kości  
Key words: bone healing, orthosis, bone union*

### STRESZCZENIE

**Wstęp.** Orteza czynnościowa jest metodą leczenia złamań kości piszczelowej, ramiennej i łokciowej. W naszej klinice stosujemy ją od roku 1998. Ortezy sporządzane są indywidualnie z tzw. sztucznego gipsu wg techniki podanej przez Schurena, znoszą możliwość przemieszczeń kątowych, obrotowych i do boku, umożliwiając jednocześnie docisk osiowy, sprzyjający fizjologii gojenia złamania.

**Materiał i metodyka.** Ortezę zastosowano u 51 pacjentów w wieku 18-69 lat z zaburzeniem zrostu kości piszczelowej. Spośród nich 16 było uprzednio leczonych zachowawczo, a 35 przebyło wcześniej od jednej do trzech operacji. Zrost opóźniony rozpoznano u 28 pacjentów, u których, po co najmniej 4 miesiącach od złamania nie było postępu zrostu w obrazie radiologicznym. U 23 pacjentów stwierdzono staw rzekomy przy braku zrostu po 6 miesiącach od złamania lub ostatniego zabiegu operacyjnego. U 9 pacjentów zastosowano dodatkowo fale wstrząsowe a u 4 przeszczep szpiku.

**Wyniki.** U wszystkich 35 pacjentów leczonych wyłącznie ortezą, z jednym wyjątkiem, uzyskano zrost kostny po 4-12 miesiącach jej stosowania. W zrostach opóźnionych po założeniu ortozy obserwowano szybką normalizację krążenia w postaci ustępowania obrzęku oraz odzyskiwanie ruchomości kolana i stopy. W obrazie rentgenowskim wraz z postępowaniem zrostu obserwowano ustępowanie miejscowej osteoporozy. Nie zanotowano powikłań związanych z ortezą. W żadnym przypadku nie doszło do nasilenia przemieszczenia w trakcie chodzenia w ortezie. U 16 pacjentów leczonych operacyjnie, u których orteza była środkiem pomocniczym, uzyskano zrost u 11 pacjentów, czterech jest w trakcie leczenia w jednym przypadku leczenie skończyło się amputacją.

**Wnioski.** Ta prosta, bezpieczna i tania metoda jest dużym ułatwieniem w leczeniu zarówno świeżych jak i niezrośniętych złamań goleni.

### SUMMARY

**Background.** Functional bracing is a proven method of treatment of tibial fractures. Since 1998 we use individually produced braces made of „combi-cast” according to Schuren technique. The brace greatly limits the angulation and displacement allowing the axial compression, promoting the physiology of fracture healing.

**Material and methods.** Functional bracing was applied in 51 patients, ageing from 18 to 69 years. The conservative treatment was previously performed in 16 patients, and 35 patients were treated surgically (from 1 to three surgeries in other centers). The delayed union was diagnosed in 28 patients – no signs of bone healing after 4 months after fracture. In 23 patients the pseudarthrosis of tibia was diagnosed after 6 months of treatment. In 9 patients shock wave therapy or bone marrow injection was additionally performed.

**Results.** In all 35 patients, but one, who were treated only with the use of functional bracing, the bone consolidation, after 4 to 12 months of treatment was obtained. In cases with delayed union the fast normalization of blood circulation with subsidence of swelling and fast restoration of range of the joints motion was observed. X-ray reveals fracture healing with disappearing of local osteoporosis. The patients feel comfortable and require only minimal rehabilitation. Biological stimulation can be achieved by means of shock waves or bone transplantation. No complication according to the functional brace was noted.

**Conclusions.** This safe and economic method constitutes an important aid in treatment of not only acute but also of complicated tibial fractures.

**Liczba słów/Word count:** 2943

**Tabele/Tables:** 0

**Ryciny/Figures:** 2

**Piśmiennictwo/References:** 11

*Adres do korespondencji / Address for correspondence*

*Dr n. med Tomasz Bara,*

*Klinika Ortopedii UM*

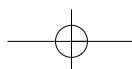
*91-002 Łódź, ul. Drewnowska 75, tel./fax: (0-42) 256-36-02, e-mail: tomasz.bara@neostrada.pl*

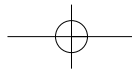
*Otrzymano / Received*

*14.02.2007 r.*

*Zaakceptowano / Accepted*

*29.05.2007 r.*





## WSTĘP

Złamania goleni to najczęstsze złamania kości długich, obarczone jednocześnie największą liczbą powikłań wczesnych i zaburzeń zrostu. Stanowią przeto często wskazania do leczenia operacyjnego. Większość niepowikłanych złamań może być jednak z powodzeniem leczona zachowawczo. Sarmiento opracował zasady leczenia za pomocą ortozy czynnościowej, uznawane obecnie za standard w złamaniach goleni i kości ramiennej [1]. Oczywiście zalety tej metody, przede wszystkim możliwość pełnego obciążania, narzucają stosowanie jej także w zaburzeniach zrostu złamań piszczeli.

W naszej klinice stosujemy od 1998 r. ortozy sporządzone indywidualnie z tzw. sztucznego gipsu wg zmodyfikowanej techniki Schurena [2]. Wykonujemy je z dwóch warstw, wewnętrznej z soft cast i zewnętrznej typu hard. Sztywność całości jest tak dobrana, by pacjent mógł sam zdejmować i zakładać ortezę. Brzegi przecięcia zachodzą na siebie z tyłu po docięnięciu paskami rzepów. Dobre dopasowanie od kostek do guzowatości piszczeli i równomierny, elastyczny ucisk tkanek miękkich zapewniają unieruchomienie odłamów. Orteza zabezpiecza przed przemieszczeniami odłamów mimo braku sandała. Bezpośrednio po założeniu pacjent może podjąć stopniowe obciążanie kończyny, może zakładać normalne obuwie i wykonywać ruchy w stawie kolanowym i skokowym.

Celem pracy jest przedstawienie własnych doświadczeń w tej dziedzinie.

## MATERIAŁ I METODY

Ogółem zastosowano ortezę u ponad 51 pacjentów w wieku 18-69 lat z zaburzeniem zrostu piszczeli. Spośród nich 16 było uprzednio leczonych zachowawczo, a 35 przebyło od jednej do trzech operacji. Zrost opóźniony rozpoznano u 28 pacjentów, u których po co najmniej 4 miesiącach od złamania nie było postępu zrostu w obrazie radiologicznym (Ryc. 1). U 23 pacjentów stwierdzono staw rzekomy przy braku zrostu po 6 miesiącach od złamania lub ostatniego zabiegu operacyjnego. Leczenie polegało wyłącznie na stosowaniu ortozy u 35 osób. Wskazanie do operacji stanowiła destabilizacja zespolenia w 8 przypadkach, nadmierne przemieszczenie kątowe wymagające korekcji w 5 oraz konieczność osteotomii strzałki w 3. U 12 pacjentów wykonano zespolenie gwoździem śródszpikowym, zablokowanie dynamicznym dołożeniem przeszczepów i/lub osteotomią strzałki. Orteza służyła wówczas jako dodatkowe unieruchomienie, pozwalając na docisk odłamów przy wczesnym obciążaniu.

U 9 pacjentów zastosowano dodatkowo fale wstrząsowe, a u 4 przeszczep szpiku. Ortezę stosowano też czasowo, np. po usunięciu stabilizatora zewnętrznego lub Zespolu przed planowaną ponowną operacją do czasu wygojenia skóry, a także w utrwalonych stawach rzekomych przy bezwzględnych przeciwwskazaniach do operacji, zamiast aparatu odciążającego.

## BACKGROUND

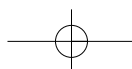
Tibial fractures are the most frequent fractures of long bones and are also associated with the highest incidence of early complications and bone union disturbances. Therefore, surgical treatment is often indicated. Nevertheless, the majority of uncomplicated fractures can be successfully treated conservatively. Sarmiento has developed principles of treatment with the functional brace which are now considered a standard in the treatment of tibial and humeral fractures [1]. Its obvious advantages, in particular the possibility of full weight-bearing, make this method a likely candidate for use in delayed union of tibial fracture.

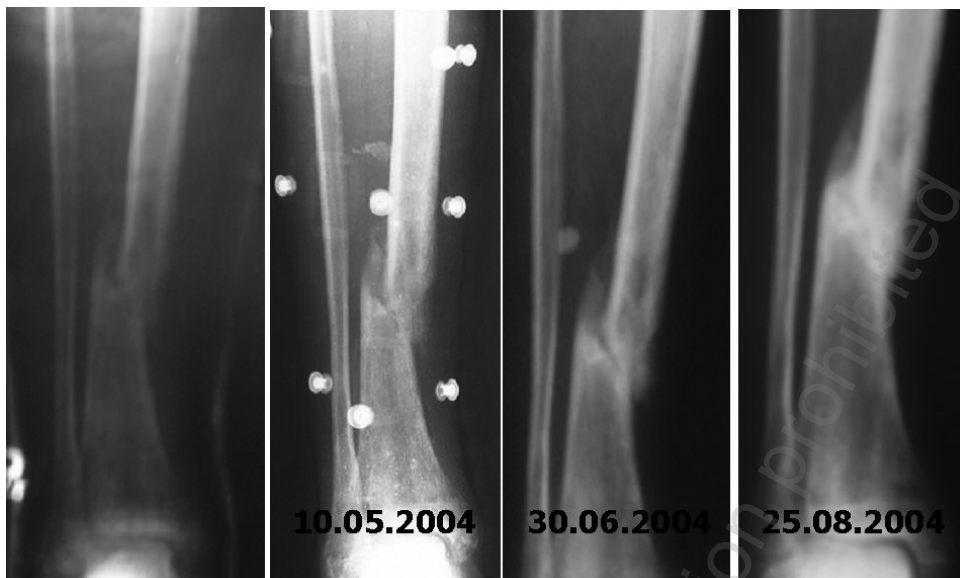
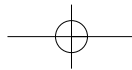
In our department we have used individually designed comcast braces produced according to a modified Schuren technique since 1998 [2]. They consist of a soft cast internal layer and a hard cast external one. The overall rigidity of the brace enables the patient to apply and remove the brace without the help of another person. When the Velcro straps have been fastened, the borders of the gap overlap in the back. A good fit to the leg, from the ankles to the tubercle of the tibia, as well as even and elastic compression of soft tissues ensure immobilization of bony fragments. The brace prevents their displacement, so that it is not necessary to wear a sandal. The patient can start partial weight-bearing, wear normal shoes as well as keeping the knee and ankle mobile immediately after installing the brace. The aim of this paper is to present our experience with this kind of bracing.

## MATERIAL AND METHODS

Functional bracing has been used in more than 51 patients aged 18-69 with disturbed tibial healing, of whom 16 had been treated conservatively and 35 had undergone one to three operations. Delayed unions were seen in 28 patients, in whom no healing was noted on X-ray images following at least four months since the fracture (Fig. 1). Non-union was diagnosed in 23 patients, with no signs of bone union at 6 months following the fracture or most recent surgery. The treatment was limited to bracing in 35 patients. Indications for surgery comprised unstable union (8 patients), excessive angulation necessitating correction (5 patients), and the need of a fibular osteotomy (3 patients). Fixation with an intramedullary nail with dynamic locking, grafting and/or fibular osteotomy was performed in 12 patients. A brace served to provide additional immobilisation while also enabling compression of fragments during early weight-bearing.

Shock wave therapy was used additionally in 9 patients and bone marrow grafting in 4. Functional bracing was also used temporarily, e.g. until the skin healed following the removal of an external fixator or a Zespol fixator before an elective repeat surgery and in long-standing non-unions when there were absolute contraindications to surgery.





Ryc. 1. Pacjent 1. 56 po 5 miesiącach leczenia w opatrunku gipsowym. Klinicznie i radiologicznie – brak zrostu. Założono ortezę czynnościową. Po 6 tyg. początki zrostu z zanikiem ruchomości patologicznej, po dalszych 8 tyg. pełen zrost piszczeli.  
 Fig. 1. A 56-year-old male patient after five months' treatment in a cast. There is no clinical or radiographic evidence of bone healing. A functional brace was applied. At 6 weeks, there was early evidence of bone healing and no pathologic bone movement. Completion of bone healing was noted after another 8 weeks

## WYNIKI

U wszystkich 35 pacjentów leczonych wyłącznie ortezą, z jednym wyjątkiem, uzyskano zrost kostny po 4-12 miesiącach. Jedno niepowodzenie spowodowane było skrycie przebiegającym zespołem powięziowym tylnego głębokiego przedziału mięśniowego łydki, z narastającym przykurczem mięśni i nawracającym przodozagięciem piszczeli uniemożliwiającym zrost. Wyleczenie uzyskano po zespoleniu śródspikowym i tenotomii mięśni. W zrostach opóźnionych po założeniu ortozy obserwowano szybką normalizację krążenia w postaci ustępowania obrzęku oraz odzyskiwanie ruchomości kolana i stopy. W zależności od czasu trwania uprzednio unieruchomienia pacjenci różnie tolerowali obciążanie, jednak mogli już chodzić o jednej kuli po 1-2 miesiącach. Byli bardzo zadowoleni z komfortu leczenia, powracali do swych zajęć codziennych, a nawet zawodowych jeszcze w ortezie, a rehabilitacja ograniczona była do minimum. W obrazie rentgenowskim wraz z postępem zrostu obserwowano ustępowanie miejscowej osteoporozy. Nie zanotowano powikłań związanych z ortezą. W żadnym przypadku nie doszło do nasilenia przemieszczenia w trakcie chodzenia w ortezie. U 16 pacjentów leczonych operacyjnie, u których orteza była środkiem pomocniczym, uzyskano zrost u 11 pacjentów, czterech jest w trakcie leczenia, raz nastąpiła amputacja.

## DYSKUSJA

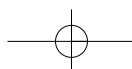
Najlepsze wyniki leczenia złamań łydki uzyskuje się po wczesnym zastosowaniu ortozy czynnościowej, najlepiej już od trzeciego tygodnia [3,4,5]. Metoda ta okazuje

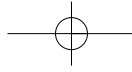
## RESULTS

Bone healing was achieved in 4 to 12 months in all but one of the 35 patients treated with bracing only. The only failure was caused by an insidious fascial syndrome of the deep posterior compartment with progressive muscular contracture and recurrent tibia anteflexion which inhibited bone healing. A successful cure was achieved in that patient following intramedullary fixation and muscle tenotomy. Applying a brace for delayed unions resulted in rapid normalisation of circulation manifested by absorption of oedema and restoration of knee and ankle mobility. Even though patients' tolerance of weight-bearing differed depending on the duration of previous cast immobilization, after one month they were usually able to walk with the support of one crutch. As a rule, they found the treatment comfortable, resumed their everyday activity and even returned to professional duties while still wearing the brace, and required only minimal rehabilitation. X-rays revealed fracture healing with resolution of local osteoporosis. There were no brace-associated complications. There were no cases of progression of displacement while wearing a functional brace. In the 16 surgical patients, in whom bracing was used as an adjunct, union was achieved in 11 patients, another 4 are still undergoing treatment and one has had to have the limb amputated.

## DISCUSSION

The best results in the treatment of tibial fractures are achieved with early functional bracing, preferably from 1-3 weeks following the fracture [3-5]. However, functional

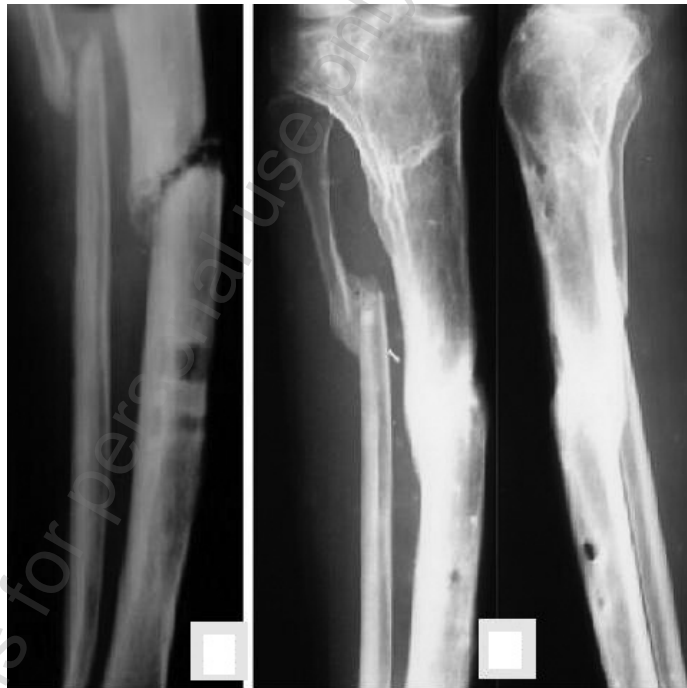



się też jednak bardzo przydatna w leczeniu zaburzeń zrostu piszczeli. Nawet stosowana tylko czasowo u pacjentów po niepowodzeniu pierwotnego leczenia, dzięki zakończeniu często długotrwałego unieruchomienia i odciążenia kończyny, poprawia stan ogólny i miejscowy. W naszym materiale w zdecydowanej większości przypadków samo zastosowanie ortozy wystarczało do uzyskania zrostu. W korzystnych warunkach udało się uzyskać wyleczenie nawet przy obecności przetok i ubytków kostnych (Ryc. 2), a także przy destabilizacji zespolenia, o ile metal nie uniemożliwiał docisku odłamów, a przemieszczenie nie przekraczało dopuszczalnych wielkości. Po wykonywanych czasem z konieczności zespoleniu prętami Rusha lub Endera orteza stabilizowała złamanie i umożliwiała pełne obciążanie kończyny. Dodatkowo można pobudzić osteogenezę poprzez zastosowanie fal wstrząsowych lub przeszczep skóry przeszczep szpiku [6]. Przy leczeniu stawu rzekomego gwoździem śródszpikowym na ogół polecane jest blokowanie statyczne, ponieważ nie można liczyć na anatomiczne dopasowanie odłamów i stabilność rotacyjną [7]. Pozbawia to jednak kość obciążenia. Dlatego wolimy blokowanie dynamiczne w połączeniu z ortezą. Są zwolennicy takiego postępowania także w świeżych złamaniach, gdyż upraszcza to zabieg operacyjny, umożliwia od początku fizjologiczny docisk odłamów i eliminuje potrzebę dynamizacji zespolenia [8].

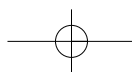
Obciążanie kończyny jest potężnym bodźcem stymulującym zrost złamania i prawdopodobnie najważniejszym czynnikiem decydującym o zroście [9]. Sarmiento podkre-

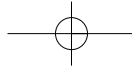
bracing has proved to be a valuable adjunct to the treatment of tibial union disturbances. Even when used only temporarily in patients whose original treatment has failed, it improves the patient's general and local status by enabling mobilization, often following a long period of immobility, and decreasing the load on the extremity. In our patients with delayed unions of fractures treated conservatively, bracing alone ensured bone healing in the vast majority of patients. Under favourable conditions, healing was achieved even with fistulas present (Fig. 2). This method also makes possible a cure following destabilization of a screw or plating fixation, provided it does not impede compression of fragments during walking and the displacement does not exceed admissible limits. Where Rush or Ender rod fixation has been used, as is occasionally necessary, the functional brace stabilized the fracture and enabled full weight-bearing of the limb. Osteogenesis can be additionally stimulated by shock wave treatment or transcutaneous bone marrow transplantation [6]. When an intramedullary nail is used, static locking is recommended as a rule, since anatomic fit of the fragments and rotational stability are not likely to be achieved in the non-union [7]. This means, however, that no loading is applied to the bone. Therefore, we prefer dynamic locking combined with functional bracing (Fig. 6). There are advocates of using this method also immediately following a fracture, since it makes surgery easier, enables early physiological compression of fragments and eliminates the need to dynamise the fixation [8].



Ryc. 2. A, B Pacjent 44-letni ze złamaniem goleni po przebytych przed 15 laty zapaleniu kości piszczelowej. Leczony stabilizatorem zewnętrznym przez 6 miesięcy. Opatrunek gipsowy zastąpiono ortezą. Po 15 miesiącach nastąpiło zamknięcie przetok i pełen zrost złamania.

Fig. 2. A, B A 44-year-old patient with a tibia fracture following osteomyelitis 15 years earlier. The patient had been treated with an external fixator for 6 months. The cast was replaced with a functional brace. After 15 months all fistulas had closed and bone healing was complete





śla, że kostnina tworząca się w warunkach wczesnego obciążania jest od początku przystosowana do pełnienia zadań mechanicznych i osiąga szybko wytrzymałość zdrowej kości [10]. W 2003 r. podał on wyniki leczenia ortezą czynnościową 57 pacjentów ze stawem rzekomym piszczeli i 16 ze zrostem opóźnionym, notując tylko 6 niepowodzeń [11]. Zrost uzyskiwał średnio po 4 miesiącach. Wykonał jednak dodatkowo 48 razy osteotomię strzałki i 10 razy przeszczep kości. To dowodzi, że dla uzyskania zrostu zespolenie piszczeli nie jest konieczne. Niezbędne jest tylko skorygowanie przemieszczeń i ubytków kostnych oraz zniesienie blokującego wpływu strzałki.

Weight-bearing is a powerful stimulus that promotes bone healing and is probably the most important factor underlying successful bone union [9]. Sarmiento emphasizes that a callus developing with early weight-bearing is, from the outset, well adapted to perform mechanical functions and soon achieves the durability of normal bone [10]. In 2003 he reported that, in a group of 57 patients with tibial non-union and 16 patients with a delayed union treated with functional bracing, the expected response was not achieved only in 6 cases [11]. In all other patients, the bone healed after approximately four months. However, he additionally performed 48 fibular osteotomies and 10 bone transplantations. This shows that tibia fixation is not indispensable for achieving bone healing. It is only necessary to correct displacements and bone defects and eliminate the blocking effect of the fibula.

## WNIOSEK

Orteza czynnościowa może być stosowana sama lub w połączeniu z innymi sposobami leczenia w większości przypadków zaburzeń zrostu złamań piszczeli.

## CONCLUSION

Functional bracing may be used as a stand-alone treatment or in combination with other methods in most patients with tibia union disturbances.

## PIŚMIENNICTWO / REFERENCES

1. Sarmiento A, Latta L. The evolution of functional bracing of fractures. *J Bone Joint Surg Br* 2006; 88: 141-8.
2. Schuren J. Unieruchomienie czynnościowe w ortopedii i traumatologii. Opatrunki półsztywne – soft cast. 3M Poland, Lublin 1997.
3. Bara T, Sibiński M. Leczenie złamań kości goleni ortezą czynnościową według Sarmiento. *Kwartalnik Ortopedyczny* 2001; 44: 220-4.
4. Bara T, Sibiński M. Leczenie złamań trzonu kości ramiennej ortezą czynnościową według Sarmiento. *Kwartalnik Ortopedyczny* 2002; 46: 75-9.
5. Bara T, Sibiński M. Własne doświadczenia w leczeniu złamań goleni ortezą czynnościową wg Sarmiento. XXXIV Zjazd PTOiTr. *Postępy w Ortopedii i Traumatologii*, Bydgoszcz 2002: 299-300.
6. Bara T, Synder M, Studniarek M. Zastosowanie fal wstrząsowych w leczeniu zrostów opóźnionych i stawów rzekomych kości długich. *Ortop Traumatol Rehab* 2000; 4: 54-7.
7. Niedźwiedzki T. Osteosynteza śródszpikowa w powikłaniach zrostu kostnego. W: Gaździk T. Sz. (red.): *Gwoździowanie śródszpikowe*. -medica press Bielsko-Biała 2000, 31-44.
8. De Santos de la Fuente FJ, Arevalo LR, Cardillo TC, Salguero RJC, Fernandez Medina J. M.: Intramedullary nailing and functional bracing of tibial shaft fractures: 167 cases followed for minimum 2 years. *Acta Orthop Scand* 1998; 69: 493-9.
9. Deszczyński J, Szczęsny G. Proces zrostu kości – patofizjologia i zagadnienia kliniczne. Przebieg zrostu kostnego oraz czynniki fizyczne warunkujące jego wystąpienie. *Ortop Traumatol Rehab* 2000; 4: 10-20.
10. Sarmiento A, Sharpe FE, Ebramzadeh E, Normand P, Shankwiler J. Factors influencing the outcome of closed tibial fractures treated with functional bracing. *Clin Orthop* 1995; 315: 8-15.
11. Sarmiento A, Burkhalter WE, Latta LL. Functional bracing in the treatment of delayed union and nonunion of the tibia. *Int Orthop* 2003; 27: 26-9.

