**Zaangażowanie Autorów**

- A – Przygotowanie projektu badawczego  
B – Zbieranie danych  
C – Analiza statystyczna  
D – Interpretacja danych  
E – Przygotowanie manuskryptu  
F – Opracowanie piśmiennictwa  
G – Pozyskanie funduszy

**Author's Contribution**

- A – Study Design  
B – Data Collection  
C – Statistical Analysis  
D – Data Interpretation  
E – Manuscript Preparation  
F – Literature Search  
G – Funds Collection

**Tomasz Stołtny<sup>1(A,B,E,F)</sup>, Bogdan Koczy<sup>1(D)</sup>,  
Wojciech Wawrzynek<sup>1(D)</sup>, Leszek Miszczyk<sup>2(A,D)</sup>**

<sup>1</sup> Wojewódzki Szpital Chirurgii Urazowej im. dra J. Daaba, Piekary Śląskie

<sup>2</sup> Zakład Radioterapii, Centrum Onkologii im. M. Skłodowskiej-Curie, Instytut w Gliwicach

<sup>1</sup> Dr J. Daab Regional Hospital of Trauma Surgery, Piekary Śląskie, Poland

<sup>2</sup> Division of Radiotherapy, Maria Skłodowska-Curie Oncology Centre-Institute, Gliwice, Poland

**Kostnienie pozaszkieletowe u chorych  
po totalnej alloplastyce stawu biodrowego**  
*Heterotopic ossification in patients after total  
hip replacement*

**Słowa kluczowe:** kostnienie pozaszkieletowe, totalna alloplastyka stawu biodrowego, powikłania

**Key words:** heterotopic ossification, total hip replacement, complications

## STRESZCZENIE

Kostnienie pozaszkieletowe definiuje się jako powstawanie ognisk tkanki kostnej w tkankach miękkich (np. mięśniach), w których to w warunkach fizjologicznych, kości nie spotyka się. Zalicza się je do najczęściej występujących powikłań totalnej alloplastyki stawu biodrowego. Do tej pory poznano i wyodrębniono szereg czynników, które sprzyjają częstszemu powstawaniu skostnień pozaszkieletowych w tej grupie chorych. W dobie powszechnego wykonywania tej operacji, odtwarzającej powierzchnie stawowe w stawie biodrowym, w grupie ryzyka obserwuje się je nawet u 90% chorych. Do metod zapobiegania powstawaniu skostnień pozaszkieletowych zalicza się farmakoterapię niesterydowymi lekami przeciwzapalnymi (NLPZ), jak również napromienianie okolicy stawu biodrowego promieniowaniem jonizującym (radioterapię). Objawowe skostnienia w okolicy implantowanej uprzednio całkowitej endoprotezy stawu biodrowego poddaje się działaniu fal ultradźwiękowych, usuwa się chirurgicznie, a następnie stosuje farmakoterapię lub radioterapię. Tętniczki odżywcze zlokalizowane w okolicy skostnień przed ich resekcją można poddawać przedoperacyjnej embolizacji. W artykule zestawiono obecny stan wiedzy na temat sposobów prewencji i leczenia operacyjnego skostnień pozaszkieletowych w oparciu o najbardziej aktualne, dostępne pozycje piśmiennictwa.

## SUMMARY

Heterotopic ossification (HO) is defined as pathological bone formation in soft tissues, for example in muscles, where physiologically there is no osseous tissue present. It is one of the most common complications of total hip joint replacement surgery. A wide variety of risk factors for heterotopic ossification have been identified to date. Almost 90% of total hip arthroplasty patients are at high risk for HO. There are two primary methods of preventing heterotopic ossification: pharmacotherapy with NSAIDs (non steroid anti-inflammatory drugs) and radiotherapy. Symptomatic heterotopic ossifications are treated by extracorporeal shock wave therapy (ESWT) and surgery, followed by NSAID pharmacotherapy or radiotherapy. The arterioles adjacent to areas of heterotopic ossification are usually embolized prior to the operation. This article describes the state of the art in the prevention and treatment of heterotopic ossifications based on the available literature.

**Liczba słów/Word count:** 6035

**Tabele/Tables:** 0

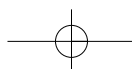
**Ryciny/Figures:** 0

**Piśmiennictwo/References:** 42

Adres do korespondencji / Address for correspondence

dr Tomasz Stołtny  
41-940 Piekary Śląskie, ul. Bytomska 62, tel./fax: (0-32) 39-34-317,  
e-mail: quattro42@poczta.onet.pl

Otrzymano / Received 03.01.2007 r.  
Zaakceptowano / Accepted 14.03.2007 r.



## WSTĘP

Skostnienia pozaszkieletowe jako pierwszy opisał Reidel w 1883 roku. Dejerne i Ceillier w 1918 roku donieśli o ich częstym występowaniu u żołnierzy, którzy w wyniku działań na froncie I Wojny Światowej, doznali urazów narządu ruchu, rdzenia kręgowego i ośrodkowego układu nerwowego [1].

Kostnienie pozaszkieletowe lub pozaszkieletowe wykształcanie się tkanki kostnej, (ang – heterotopic ossification), można zdefiniować jako tworzenie się ognisk kostnienia w tkankach miękkich – np. w tkance mięśniowej, w których to fizjologicznie tkanka kostna nie występuje. Można je podzielić na wrodzone i nabyte, bezobjawowe i objawowe. Wśród przyczyn powstawania nabytych skostnień pozaszkieletowych najczęściej wymienia się uraz bezpośredni jednostki mięśniowej z towarzyszącym złamaniem kości, bądź uszkodzenie rdzenia kręgowego lub ośrodkowego układu nerwowego [2,3,4,5].

Według różnych autorów, rozpoznaje się je od 0,6% do 90% chorych poddanych tej operacji; średnią częstość występowania szacuje się na poziomie około 53%. Natomiast 10% poddanych totalnej alloplastyce stawu biodrowego to chorzy objawowi, skarżący się na ból w okolicy operowanego stawu połączony z ograniczeniem jego ruchomości [6,7,8,9,10].

Wśród najczęściej wymienianych czynników ryzyka, które wpływają na powstawanie nabytych skostnień pozaszkieletowych w mięśniach można wyróżnić: hipertroficzne zapalenie kości, pourazowe zmiany zwyrodnieniowe w sąsiadującym stawie, stan po osteotomii krętarzowej i podkrętarzowej kości udowej. Ponadto wymienia się również: stan po totalnej alloplastyce stawu biodrowego wykonanej z dostępu bocznego i przednio bocznego; w tym czasie niedokrwienie mięśni pośladkowych z następczym upośledzeniem odpływu krwi jako następstwa wykonania zabiegu endoprotezoplastyki stawu, obecność skostnień po stronie przeciwnej po alloplastyce, chorobę Pageta, chorobę Forestiera, chorobę Parkinsona, płeć męską. Dwukrotnie wyższa skłonność do tworzenia się skostnień pozaszkieletowych występuje u mężczyzn w średnim wieku 59,8 lat i kobiet po 65 roku życia ze zmianami zwyrodnieniowymi jako czynnikiem ryzyka. Stwierdzono także, że chorzy ze współistniejącym reumatoidalnym zapaleniem stawów (RZS) należą do grupy zmniejszonego ryzyka rozwoju tego schorzenia [11,12,13,14,15,16,17,18,19,20].

Obecnie, kiedy totalna alloplastyka stawu biodrowego, stała się powszechnie wykonywanym zabiegiem w oddziałach urazowo-ortopedycznych, mającym na celu zmniejszenie dolegliwości bólowych, poprawę zakresu ruchomości, a co za tym idzie jakości życia; kostnienie pozaszkieletowe stało się jej często opisywanym następstwem [21].

Aby zredukować ryzyko występowania tego powikłania korzysta się z farmakologicznych i radiologicznych form zapobiegania. Stosuje się zarówno doustne podawanie niesterydowych leków przeciwzapalnych (NLPZ) przez określony okres czasu po zabiegu, jak również przed lub pooperacyjne napromienianie promieniowaniem jonizującym (promienie gamma  $^{60}\text{Co}$  lub wysokoenergetyczne fo-

## BACKGROUND

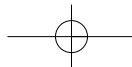
Heterotopic ossification was first described by Reidel in 1883. In 1918, Dejerne and Ceillier reported on their high incidence in soldiers during the First World War following musculoskeletal injuries or spinal cord trauma and CNS injuries [1].

Heterotopic ossification can be defined as the formation of heterotopic foci of osseous tissue in soft tissues, for example in muscles, where ossification does not occur physiologically. HO can be divided into congenital and acquired, asymptomatic or symptomatic. Direct muscle trauma with an accompanying bone fracture, spinal cord or cerebral injury are among the main causes of acquired heterotopic ossification [2,3,4,5]. According to various authors, HO is diagnosed in 0.6% to 90% of patients after total hip joint replacement; with average incidence of 53%. 10% of patients who underwent total hip joint replacement are symptomatic for pain in the area of the operated joint combined with a limitation of the range of motion [6,7,8,9,10].

The most frequently mentioned risk factors for acquired heterotopic ossification in muscles include hypertrophic osteitis, posttraumatic osteoarthritis in a nearby joint, and a history of trochanteric and subtrochanteric osteotomy of the femur. The following factors have also been mentioned: a history of total hip joint replacement from a lateral or anterolateral approach, including temporary ischaemia of the gluteus muscles with the resultant deprivation of blood outflow subsequent to THR, the presence of contralateral post-THR heterotopic ossifications, Paget disease, Forestier disease, Parkinson's disease, and the male gender. The incidence of heterotopic ossification is twice higher in men at a mean age of 59.8 years and in women over the age of 65 with a history of osteoarthritis as a risk factor. It has been also reported that patients suffering from rheumatoid arthritis are at lower risk for this condition [11,12,13,14,15,16,17,18,19,20].

Now that THR has become a commonly performed procedure in the orthopaedic ward, aiming to decrease pain and improve the range of motion in the joint and, consequently, the patient's quality of life, heterotopic ossifications are a frequently reported complication [21]. Therapies employed in order to reduce the risk of this complication comprise medication and radiotherapy. Oral NSAIDs are used for a specific period of time after a THR. Another modality is pre- or postoperative radiotherapy ( $^{60}\text{Co}$  gamma irradiation or high energy X photons) of the region of the operated hip joint. Large, symptomatic ossifications in the operative area require extracorporeal shock wave therapy (ESWT) or embolization of nutrient arteries in the heterotopic ossification region followed by a surgical excision of the lesions. [17,22,23,24,25,26,27,28,29].

An objective four-grade scale developed by Brooker is used to stage the development of heterotopic ossification after THR in orthopaedic surgery. In this scale, Grade 1 is characterised by a complete lack or considerable dispersion of heterotopic ossification foci. Grade 2 refers to heterotopic ossifications localized next to the pelvic bone and proximal femur and separated by an at least 10 mm wide



Stoltny T. et al., Heterotopic ossification in patients after THR

tony X) okolicy operowanego stawu biodrowego. W przypadku powstania masywnych, objawowych skostnień w okolicy operowanej, istnieje konieczność zastosowania terapii falami ultradźwiękowymi, bądź wykonania zabiegu embolizacji naczyń tętniczych – odżywczych w okolicy skostnień pozaszkieletowych przed ich resekcją, a następnie ich chirurgicznego usunięcia [17,22,23,24,25,26,27, 28,29].

Do oceny zaawansowania skostnień pozaszkieletowych, powstałych w wyniku implantacji całkowitej endoprotezy stawu biodrowego, w ortopedii używa się obiektywnej, czterostopniowej skali utworzonej przez Brookera. Pierwszemu stopniowi według wymienionej skali odpowiada brak, bądź występowanie ognisk kostnienia w dużym rozproszeniu. Drugiemu stopniowi odpowiada kostnienie pozakostne, występujące w okolicy kości biodrowej i bliższego końca kości udowej przedzielone prawidłowo zaznaczającą się (przezierną) okolicą na kliszy rentgenowskiej; szeroką co najmniej na 10 mm. Trzeci stopień od drugiego różni węższy niż 10 mm dystans pomiędzy skostnieniami. Czwartemu stopniowi odpowiada most kostny utworzony pomiędzy kośćmi miednicy, a bliższym końcem kości udowej [30].

Autorzy wielu doniesień naukowych ustalili stopień kostnienia pozakostnego u chorych poddanych totalnej alloplastyce stawu biodrowego korzystając ze skali Brookera.

Grzegorzewski i wsp. retrospektywnie poddali ocenie 151 stawów biodrowych po wykonaniu alloplastyki stwierdzając u 11% operowanych ogniska kostnienia pozaszkieletowego na poziomie odpowiednio III i IV stopnia wg klasyfikacji Brookera. Chorzy ci skarżyli się na silne dolegliwości bólowe operowanej okolicy oraz ograniczoną ruchomość operowanego stawu [31]. Z kolei Kasetti i wsp. po przebadaniu grupy 134 chorych poddanych całkowitej bezcementowej aloplastyce stawu biodrowego z użyciem powłoki hydroksyapatytowej na powierzchni endoprotezy wykazali, że zastosowany typ pokrycia endoprotezy nie wpływa na wzrost częstości występowania skostnień w okolicznych mięśniach, jak również obserwowany odsetek objawowych skostnień pozaszkieletowych tzn. III i IV stopnia wg klasyfikacji Brookera, odpowiednio kształtował się na poziomie 2,2% i 1,5% [16].

## FARMAKOTERAPIA

Istnieje wiele publikacji na temat stosowania NLPZ w prewencji kostnienia pozakostnego, w których autorzy ustalają i porównują ich skuteczność, efekty uboczne terapii, koszty, wczesne i późne wyniki radiologiczne, ale także poddają ocenie zakres ruchomości stawu biodrowego poddanego zabiegowi aloplastyki. Wskazania do stosowania niesterydowych leków przeciwzapalnych są jasne i obejmują chorych, u których nie stwierdza się czynnej choroby wrzodowej żołądka i dwunastnicy, chorych z ujemnym wywiadem wrzodowym w przeszłości i brakiem alergii na te substancje.

Legenstein i wsp. porównali skuteczność pooperacyjnej terapii indometacyną i meloxicamem w zapobieganiu powstawania skostnień, nie uzyskując przewagi dla żadnej

area of normal tissue in an x-ray image. Grade 3 differs from the Grade 2 in that the distance between the ossifications is smaller than 10 mm. Grade 4 of Brooker's scale denotes a bony bridge between the bones of the pelvis and the proximal femur [30].

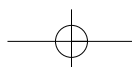
Brooker's scale has been employed in a number of publications to quantify the degree of HO in patients after THR.

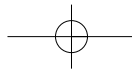
Grzegorzewski et al. evaluated 151 hip joints after THR and found Brooker's Grade 3 or 4 heterotopic ossification in 11% of all operated patients. Those patients complained of pain in the operated area and of a limited range of motion [31]. Kasetti et al., following an examination of 134 patients with hydroxyapatite-coated total uncemented hip endoprostheses, proved that the coat was not associated with increased frequency of HO in the surrounding muscles, with the observed percentage of Grade 3 or 4 symptomatic heterotopic ossifications estimated at 2.2% and 1.5% respectively [16].

## PHARMACOTHERAPY

A large number of papers are concerned with the use of NSAIDs in the prevention of heterotopic ossifications. These papers determine and compare the efficacy of different NSAIDs, complications, costs, early and late radiological outcomes (x-rays), and evaluate the range of motion in the replaced hip joint. The indications for use of NSAIDs are clear and include patients without active peptic ulcer disease, a history of peptic ulcer or allergy to these substances.

Legenstein et al. compared the postoperative efficacy of indomethacin and meloxicam therapy in the prevention of heterotopic ossifications. They did not observe a superiority of either of these medications, which represent different groups of NSAIDs. A comparison of treatment costs





go z wymienionych przedstawicieli różnych grup NLPZ. Po przeliczeniu kosztów leczenia, autorzy wskazali jednak na indometacynę, pomimo często obserwowanych skutków ubocznych po jej zastosowaniu, gdyż cena jej była prawie o połowę niższa, co również ma duże znaczenie w naszym kraju [32].

Praca Vastela i wsp. oparta na dwóch równych grupach (po 52 badanych), w których porównywano skuteczność profilaktyki skostnień po alloplastyce stawu biodrowego przy pomocy selektywnego inhibitora Cox-2 i ketoprofenu, podobnie nie wskazała przewagi żadnego z użytych do prewencji leków. Jednakże wyniki dotyczące stopnia zaawansowania kostnienia pozaszkieletowego jakie uzyskali po takim leczeniu wydają się być zachęcające. W pierwszej grupie obserwowano jedynie 11,1% chorych z drugim stopniem zaawansowania skostnień wg skali Brookera, pozostali chorzy reprezentowali zaś pierwszy stopień. Natomiast w grupie, w której podawano ketoprofen, chorzy z trzecim stopniem wg Brookera stanowili 2,1%, a z drugim 6,4%. Pozostali chorzy zaliczali się do grupy z pierwszym stopniem zaawansowania skostnień [33]. Hofmann i wsp. zastosowali indometacynę w profilaktyce skostnień pozaszkieletowych po alloplastyce stawu biodrowego przez okres 2 tygodni po zabiegu. Wyniki, jakie otrzymali wykazały wysoką skuteczność zastosowanego schematu, gdyż jedynie u 32% chorych stwierdzono kostnienie odpowiadające I stopniowi, natomiast tylko u 1% leczonych rozpoznano skostnienia odpowiadające III stopniowi wg skali Brookera. Pozostali badani nie demonstrowali ani radiologicznych, ani klinicznych cech kostnienia. Na podstawie otrzymanych wyników autorzy uznali, że sposób zapobiegania powstawaniu ognisk kostnienia pozaszkieletowego, który oceniali jest zarazem skutecznym, tanim, łatwym do wykonania i co ważniejsze alternatywnym w stosunku do jedno-krotnego napromieniania sposobem leczenia [34]. Stosowanie NLPZ w prewencji kostnienia pozakostnego u chorych z czynnikami ryzyka po implantacji całkowitej endoprotezy stawu biodrowego należy uznać za tani, łatwo dostępny i skuteczny sposób. W sytuacji, w której nie można wdrożyć tej metody ze względu na występujące przeciwwskazania u chorych, należy posłużyć się innym, porównywalnie skutecznym sposobem zapobiegania jakim jest radioterapia.

## RADIOTERAPIA KLINICZNA I DOŚWIADCZALNA

Pozytywny wpływ promieniowania jonizującego w zapobieganiu skostnieniom pozaszkieletowym w przebiegu pooperacyjnym alloplastyk stawów biodrowych znany jest od dawna. Zastosowanie radioterapii jest wskazane u chorych z grupy ryzyka, u których wystąpiły skostnienia w okolicy implantowanej endoprotezy, po stronie przeciwnej, jak również u chorych z czynną lub przebytą chorobą wrzodową żołądka i dwunastnicy i rozpoznaną alergią na te substancje. Koelbl i wsp. prospektywnie ocenili 462 stawy biodrowe po wykonaniu tego zabiegu. By nie dopuścić do rozwoju kostnienia stosowali przedoperacyjną ra-

pointed to indomethacin in spite of very frequently observed complications associated with its administration, since the price was almost 50% lower, which is not without significance in Poland, too [32].

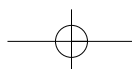
A study by Vastel et al. comparing two groups of exactly 52 patients each with regard to the efficacy of prevention of heterotopic ossifications after THR with Cox-2 inhibitors vs. ketoprofen similarly did not confirm the superiority of either of the drugs. However, their results concerning the grade of heterotopic ossification following the treatment seem encouraging. In the first group, only 11.1% patients had Grade 2 heterotopic ossification in Brooker's scale. The other patients presented with Grade 1 ossifications. In the ketoprofen group, there were 2.1% patients with Grade 2 ossifications, 6.4% with Grade 2 ossification, while the rest of patients represented Brooker's Grade One HO [33].

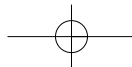
Hofmann et al. used a two-week course of indomethacin for prevention of heterotopic ossifications after THR. The results they achieved showed high efficacy of this regimen, with only 32% of patients developing grade 1 ossifications and only 1% with Brooker's grade 3 HO. The other examined patients did not demonstrate radiological or clinical evidence of heterotopic ossification. On the basis of the treatment results, the authors claimed that this method of prevention of heterotopic ossification was simultaneously effective, cheap, easy to administer and, even more importantly, represented an alternative to single-dose irradiation [34].

The use of NSAIDs for prevention of heterotopic ossifications in patients with risk factors after THR should be regarded as a cheap, easily available and effective method. When NSAIDs cannot be used because of contraindications, radiotherapy should be considered as another preventative measure of comparable efficacy.

## CLINICAL AND EXPERIMENTAL RADIOTHERAPY

The positive effect of ionising radiation in the prevention of heterotopic ossification following total hip replacement has long been acknowledged. Radiotherapy is indicated in those patients at high risk for HO who present with heterotopic ossification in the area of a contralateral THA implant and also in patients with a history of peptic ulcer disease or with a known allergy to NSAIDs. Koelbl et al. prospectively evaluated 462 hip joints after total hip replacement. To prevent the development of heterotopic ossifications, they used 7 Gy single-dose irradiation in the evening on the day before the operation. Grade 3 and 4





dioterapię w jednorazowej dawce 7Gy wieczorem na dzień przed planowaną operacją stawu. III i IV stopnia skostnienia rozpoznano po 6 miesiącach od zabiegu odpowiednio u 1,5% i 0,4% poddanych radioterapii [35]. Z kolei Rumi i wsp. w przeprowadzonym doświadczeniu na modelu królika, celem określenia optymalnego czasu zastosowania promieniowania w jednorazowej dawce 12 Gy, jednoznacznie wykazali najkorzystniejszy ich wpływ w okresie nie dłuższym, aniżeli 24 godziny przed planowanym zabiegiem stawu biodrowego. Wynik jaki otrzymali, tłumaczyli ekspresją zmian w kodzie genetycznym komórek pnia spowodowaną działaniem promieniowania, co utrudniało ich różnicowanie się w kierunku osteoblastów [36]. Pohl i wsp. zastosowali radioterapię (jednorazowe napromieniowanie dawką 7 Gy okolicy stawu biodrowego 24h przed planowaną alopłastyką) u chorych z czynnikami ryzyka. Otrzymali znakomite rezultaty w trakcie kontroli radiologicznej i funkcjonalnej operowanego stawu biodrowego. W swojej pracy jednoznacznie udowodnili, iż pierwszy i drugi stopień zaawansowania kostnienia pozakostnego wg Brookera nie wpływa na funkcję stawu biodrowego (zakres ruchomości), natomiast trzeci i czwarty stopień pogarsza uzyskane korzyści alopłastyki (poprawy zakresu ruchomości) [37]. Jansen i wsp. w pracy, która dotyczyła oceny ryzyka karcynogenezy w następstwie stosowania radioterapii w schorzeniach nienowotworowych wykazali, że zakres skutecznych dawek dla różnych typów schorzeń w zależności od ich lokalizacji jest szeroki. Jednocześnie stwierdzili, iż istnieją możliwości modyfikacji protokołów leczenia zależnie od umiejscowienia schorzenia, co w rezultacie prowadzi do zmniejszenia efektywnej dawki i związanego z nią ryzyka promieniowania (wpływa na zwiększenie bezpieczeństwa stosowania radioterapii) [38]. W oparciu o wymienione publikacje można wnioskować, że stosowanie przedoperacyjnej radioterapii, w jednorazowej dawce, w grupie ryzyka kostnienia pozaszkieletowego u chorych kwalifikowanych do całkowitej alopłastyki stawu biodrowego powinno być postępowaniem standardowym.

## FARMAKOTERAPIA A RADIOTERAPIA

W zestawieniu metod farmakologicznych z napromienianiem w profilaktyce skostnień pozakostnych, część autorów wskazuje na korzystniejsze wyniki po stosowaniu drugiej z metod. Sell i wsp. przeprowadzili randomizowane, prospektywne badanie porównujące skuteczność stosowania samodzielnej pooperacyjnej radioterapii z leczeniem diklofenakiem. U połowy chorych stosowali trzykrotne napromienianie operowanej okolicy dawką 3,3 Gy, druga połowa otrzymywała diklofenak w dawce 150 mg dziennie w trzech dawkach podzielonych. Na podstawie otrzymanych wyników stwierdzili, iż oba sposoby profilaktyki skostnień były porównywalnie skuteczne pod względem powstałych skostnień; jednak w bezpośrednim porównaniu skłonili się ku radioterapii jako bezpieczniejszej metodzie prewencji, ze względu na brak obserwowanych powikłań żołądkowo-jelitowych – jedenastu chorych w grupie z diklofenakiem przerwało wdrożone leczenie [39]. Inni

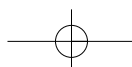
heterotopic ossification was diagnosed 6 months after the operation in 1.5% and 0.4% of the patients respectively [35]. Rumi et al. used a rabbit model to determine the optimal radiation time for a single dose of 12 Gy, demonstrating clearly that the most favourable results can be achieved if radiotherapy is used within the last 24 hours before the THR procedure. They ascribed these results to the expression of alterations in the genetic code of stem cells caused by irradiation that hindered their differentiation into osteoblasts [36].

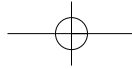
Pohl et al. used radiotherapy (a single 7 Gy dose in the area of the hip joint before total hip replacement) in patients at high risk for HO. They obtained excellent radiographic and functional outcomes. In their work they demonstrated that grade 1 and 2 heterotopic ossifications do not adversely affect hip function (range of motion), while grade 3 and 4 ossifications affect the benefits of arthroplasty (range of motion improvement) [37]. Jansen et al. evaluated the risk of carcinogenesis following radiotherapy for non-neoplastic disease, revealing a wide range of effective doses for various conditions depending on their location. At the same time, they found that treatment protocols can be modified depending on the location of the lesions, making it possible to reduce the effective dose and the risk of irradiation connected with it, and thus increasing the safety of radiotherapy [38]. On the basis of the studies discussed above, it should be concluded that single-dose preoperative radiotherapy administered to patients from risk groups for heterotopic ossification qualified for total hip arthroplasty should become a standard procedure.

## PHARMACOTHERAPY VERSUS RADIOTHERAPY

In comparisons of pharmacotherapy and radiation therapy for prevention of heterotopic ossification; some authors indicate more favourable results after the application of the latter method.

Sell et al. carried out a randomized, prospective study comparing the effectiveness of stand-alone postoperative radiotherapy with diclophenac administration. They irradiated the operated area three times with a dose of 3.3 Gy in one half of the study group while the other half received diclophenac 150 mg daily in three divided doses. On the basis of their results, the authors concluded that both methods of heterotopic ossification prevention were comparably effective in reducing the incidence of new ossifications. However, in a direct comparison, they inclined towards radiotherapy as a safer method of prevention owing to the lack of gastro-intestinal complications, with eleven patients in the diclophenac group discontinuing the treatment [39].





badacze w swoich doniesieniach uzyskali lepsze wyniki po terapii NLPZ. Knelles i wsp. w oparciu o wyniki swojej pracy, porównując zastosowanie kwasu acetylo salicylowego, indometacyny oraz wielokrotnego lub pojedynczego użycia promieniowania w profilaktyce skostnień po totalnej alloplastyce stawu biodrowego wykazali, że w ogólnej profilaktyce powinno się zastosować indometacynę przez siedem dni po operacji w dawce 2 x 50 mg wraz z lekiem osłonowym błony śluzowej żołądka, natomiast u chorych z obecnym kostnieniem pozaszkieletowym jako następstwem wykonanego zabiegu, bądź w grupie leczonych u których NLPZ są przeciwwskazane, wskazana jest radioterapia jednorazową dawką 7 Gy [17].

## ZASTOSOWANIE FAL ULTRADŹWIĘKOWYCH

Praca Brissot i wsp. oceniała działanie fal ultradźwiękowych (w schemacie raz w tygodniu przez cztery tygodnie) na takie czynniki jak ból, zakres ruchomości stawu biodrowego, skalę niezależności funkcjonalnej, możliwy dystans do pokonania w metrach, ale również poddawano analizie obraz radiologiczny, poziom wapnia i fosfatazy zasadowej we krwi. Wszystkie oceniane przez badaczy parametry uległy poprawie. Na tej podstawie można sądzić, że stosowanie fal ultradźwiękowych należy zaliczyć do grupy takich metod wspomagających leczenie skostnień pozakostnych jak fizykoterapia i rehabilitacja. Zastosowanie tej metody może odroczyć na pewien czas wykonanie zabiegu chirurgicznej resekcji skostnień [28].

## EMBOlizacja NACZYŃ TĘTNICZYCH

Przedoperacyjna embolizacja tętnic unaczyniających okolice skostnień pozaszkieletowych jest skutecznym sposobem uniknięcia masywnego krwawienia z pola operacyjnego w trakcie zabiegu, a co za tym idzie pooperacyjnego spadku poziomu hemoglobiny we krwi. Vogl i wsp. wykorzystali tę metodę u 64 letniego chorego, podczas drugiego zabiegu, u którego pierwotnie wykonana próba wycięcia skostnień pozaszkieletowych nie powiodła się z powodu znacznego krwotoku [29].

## LECZENIE OPERACYJNE

Leczeniem z wyboru u chorych poddanych totalnej alloplastyce stawu biodrowego w przypadku stwierdzenia ognisk kostnienia o objawowym charakterze jest ich operacyjne wycięcie. U 53 chorych, którym chirurgicznie usunięto skostnienia powstałe w wyniku wykonania alloplastyki stawu biodrowego, stwierdzono znaczną poprawę zakresu ruchomości w stawie biodrowym. Klinicznie obserwowana poprawa ruchomości nie korespondowała z radiologicznym wynikiem ocenianym w skali Brookera. Nato-

Other researchers reported better results with NSAIDs. Knelles et al. compared the use of salicylic acid, indomethacin and multiple- or single-dose irradiation to prevent heterotopic ossification after total hip replacement. The results indicated that general prophylaxis should involve seven days of indomethacin 50 mg twice daily in conjunction with a proton pump inhibitor after the operation. However, single-dose 7 Gy radiotherapy is indicated in patients with existing heterotopic ossifications as a complication of hip surgery or when NSAIDs are contraindicated [17].

## THE APPLICATION OF EXTRACORPOREAL SHOCK WAVE THERAPY (ESWT)

Brissot et al. evaluated the effect of extracorporeal shock wave therapy (ESWT) administered once weekly over four weeks on such factors as pain, range of motion of the hip joint, functional independence scale, or the ability to walk (in metres). However, the analysis also included radiographic outcomes as well as blood calcium and alkaline phosphatase levels. Improvement were noted across all parameters. These results suggest that extracorporeal shock wave therapy (ESWT) should be regarded as a supplementary treatment for heterotopic ossifications along with such methods as physiotherapy and rehabilitation. The application of this method can postpone surgical resection of heterotopic ossifications [28].

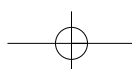
## ARTERIAL EMBOLIZATION

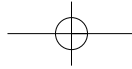
Preoperative embolization of arteries in the area of heterotopic ossifications is an effective way of avoiding massive bleeding in the operated region during surgery and the postoperative fall in haemoglobin. Vogl et al. used this method in a 64-year-old man during repeat surgery following an unsuccessful first attempt at surgical resection of heterotopic ossifications [29].

## SURGICAL TREATMENT

Surgical resection is the treatment of choice after total hip replacement in patients with symptomatic foci of heterotopic ossification.

53 patients who had post-THR heterotopic ossifications excised surgically demonstrated an improvement in the range of motion. The clinical improvement in the range of motion did not correspond with radiographic evidence evaluated with Brooker's scale. However, the intensity of pain decreased only a little [40].





miast współistniejące dolegliwości bólowe uległy jedynie niewielkiemu złagodzeniu [40].

Operacyjna resekcja skostnień z następową doustną farmakoterapią indometacyną przez 6 tygodni dały bardzo dobre rezultaty jednocześnie pod względem poprawy ruchomości operowanego stawu, ale także pod względem obniżenia dolegliwości bólowych w pracy Wicka i wsp. [41].

Również Wahl i wsp. [42] oceniali grupę 32 chorych po usunięciu ognisk kostnienia, u których w profilaktyce skostnień w okresie około operacyjnym stosowano napromienianie lub NLPZ. Wyniki, jakie otrzymali potwierdzają wcześniej przeprowadzone badania Cobba i wsp [40]. Poprawie zakresu ruchomości operowanego stawu towarzyszyło zmniejszenie liczby stwierdzanych ognisk kostnienia w kontrolnym badaniu radiologicznym, natomiast dolegliwości bólowe uległy zmniejszeniu jedynie w stopniu satysfakcjonującym.

## PODSUMOWANIE

Raport otwarcia Dekady Kości i Stawów 2000-2010 z 1998 roku mówił, że na chorobę zwyrodnieniową (OA) stawów biodrowych w Polsce cierpi około 3 200 000 osób. Wtedy całkowita liczba wykonanych w ciągu roku alloplastyk stawu biodrowego w oddziałach urazowo-ortopedycznych w naszym kraju oscylowała na poziomie około 7200 przy wskaźniku 18,9/100 000 mieszkańców. Przykładowo w Niemczech rocznie implantowało się około 113 000, we Francji 93 000 endoprotez stawu biodrowego. Obecnie według danych Departamentu ds. Służb Mundurowych centrali Narodowego Funduszu Zdrowia w Warszawie na podstawie Centralnej Bazy Endoprotezoplastyk (CBE) na dzień 26.04.2006. roku w Polsce w 2005 roku wykonano 26026 alloplastyk stawu biodrowego. Zabiegi tego typu w naszym kraju przeprowadza 272 świadczeniodawców. Liczba ta będzie stale wzrastać, a co nieuchronnie spowoduje zwiększone występowanie negatywnych następstw tej operacji, a wśród nich skostnień pozaszkieletowych. Powszechność implantowania całkowitych endoprotez stawów biodrowych w naszym kraju jest związana z coraz lepszą dostępnością do instrumentarium wielu firm produkujących implanty, stale rosnącymi kwalifikacjami i umiejętnościami chirurgów – ortopedów wykonujących tego typu zabiegi, ale także ze wzrostem liczby urazów komunikacyjnych i starzeniem się społeczeństwa. Dlatego w powyższym artykule chcieliśmy wskazać możliwości skutecznych i tanich metod prewencji kostnienia pozakostnego u chorych po alloplastyce stawu biodrowego, pozwalających zredukować odsetek następczych ich chirurgicznych resekcji.

Na podstawie dostępnego piśmiennictwa, wydaje się, że radioterapia jest bardziej wskazana u chorych w grupie ryzyka (ze skostnieniami pozakostnymi w wywiadzie, ze współistniejącymi przeciwwskazaniami do zastosowania NLPZ), natomiast u pozostałych, poddawanych totalnej alloplastyce stawu biodrowego, niesterydowe leki przeciwzapalne są tanim, łatwo dostępnym sposobem profilaktyki skostnień po wykonaniu tej operacji. Należy pamiętać, że niektóre schorzenia metaboliczne, jak np. myositis ossifi-

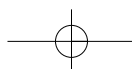
Surgical resection of heterotopic ossifications combined with oral indomethacin for 6 weeks produced very good results both as regards improvement of the range of motion in the operated joint and reduction of pain, as reported by Wick et al [41].

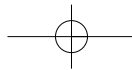
Wahl et al. [42] evaluated a group of 32 patients after surgical resection of heterotopic ossifications who had undergone perioperative radiotherapy or NSAIDs treatment to prevent heterotopic ossification. Their conclusions confirm earlier results by Cobb et al. [40]. The improvement of the range of motion in the operated joint was accompanied by a decrease in the number of heterotopic ossification foci in a follow-up x-ray. However, the reduction of pain was only rated as satisfactory.

## SUMMARY

The 1998 Opening Report of the Decade of Bones and Joints 2000-2010 stated that 3.2 million Poles suffer from osteoarthritis (OA) of the hip joint. The total number of total hip replacement procedures in Poland was then in the region of 7,200, corresponding to 18.9 THRs performed per 100,000 population.

At the same time, 113,000 endoprostheses of the hip joint were implanted in Germany and 93,000 in France. At present, according to a report by the Department of the Uniformed Services of the National Health Fund in Warsaw based on the Central Endoprosthesis Database dated 26 Apr, 2006, there were 26,026 total hip replacements performed in Poland in 2005. This type of surgical procedure is performed by 272 centres in Poland. This number will be constantly growing, which will inevitably cause an increase of the number of complications after this operation such as heterotopic ossifications. Generally the use of total hip replacement in Poland reflect better availability of instruments produced by various companies, constant improvement in surgical competence and skill, but also an increasing incidence of transport-related injuries and the ageing of Polish society. We therefore wanted to indicate the possibilities for effective and cheap prevention of heterotopic ossifications in patients after THR, which could help reduce the number of surgical resections of the foci. A review of the available literature has shown that radiotherapy is preferable in patients from high risk groups (with a history of heterotopic ossifications or coexisting contraindications for the use of NSAIDs), while in other patients undergoing THR, NSAIDs are a cheap and easily available method of prevention of heterotopic ossification after this type of surgery. One should remember that some metabolic diseases, such as myositis ossificans, increase the risk of heterotopic ossification. The application of ESWT improves the patients' quality of life and makes it possible to postpone surgical resection of heterotopic ossifications. Preoperative embolisation of arteries in the area of ossifications is reserved only for the patients in whom the postoperative fall in hemoglobin cannot be remedied



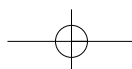


cans predestynują do tworzenia skostnień pozaszkieletowych. Stosowanie terapii falami ultradźwiękowymi poprawia jakość życia chorym, pozwala na wykonanie zabiegu chirurgicznej resekcji skostnień w terminie późniejszym. Przedoperacyjna embolizacja tętnic okolicy skostnień jest zarezerwowana dla chorych, u których nie można uzupełnić spadku wartości hemoglobiny poprzez transfuzję (świadkowie Jehowy) oraz u tych, gdzie fizjologiczna utrata krwi podczas zabiegu wiązałaby się ze znacznymi powikłaniami. Chirurgiczne usunięcie skostnień pozaszkieletowych nadal pozostaje jedynym zabiegiem z wyboru w objawowych, rozległych skostnieniach po totalnej alloplastyce stawu biodrowego.

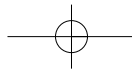
by transfusion (Jehova's witnesses) and in the those cases where the physiological loss of blood during the operation would be connected with significant complications. Surgical resection of ossifications is still a method of choice in the treatment of symptomatic wide-spread ossifications after THR.

## PIŚMIENNICTWO / REFERENCES

- Dejerne A, Ceillier A. Para – osteo-arthropathies des paraplegiques par lesion medullaire; etude clinique et radiographique. *Ann Med* 1918; 5: 497.
- Shehab D, Elgazzar AH, Collier BD. Heterotopic Ossification. *The Journal of Nuclear Medicine* 2002; 43 (3): 346-353.
- Vanden Bossche L, Vanderstraeten G. Heterotopic ossification: a review. *J Rehabil Med* 2005; 5: 37 (3): 129-136.
- Venier LH, Ditunno JF. Heterotopic ossification in the paraplegic patient. *Arch Phys Med Rehabil* 1971; 52: 475-479.
- Garland DE. A clinical perspective on common forms of acquired heterotopic ossification. *Clin Orthop* 1991; 263: 13-29.
- Thomas BJ. Heterotopic bone formation after total hip arthroplasty. *Orthop Clin North Am* 1992; 23: 347-358.
- Ahrengart L. Periarticular heterotopic ossification after total hip arthroplasty. Risk factors and consequences. *Clin Orthop Relat Res* 1991; 263 (2): 49-58.
- Naraghi FF, De Coster TA, Moneim MS, Miller RA, Rivero D. Heterotopic ossification. *Orthopedics* 1996; 19: 145-151.
- Thomas BJ, Amstutz HC. Prevention of heterotopic bone formation: clinical experience with diphosphonates. *Hip* 1987; 59-69.
- Nilsson OS, Persson PE. Heterotopic bone formation after joint replacement. *Curr Opin Rheumatol* 1999; 11 (2): 127-31.
- Lazansky MG. Complications revisited. The debit side of total hip replacement *Clin Orthop Relat Res* 1973; 95 (9): 96-103.
- Ritter MA, Vaughan RB. *J Bone Joint Surg Am* 1977; 59 (3): 345-351.
- Eggl S, Woo A. Risk factors for heterotopic ossification in total hip arthroplasty. *Arch Orthop Trauma Surg* 2001; 121 (9): 531-5.
- Kozłowski P. Could hypoxia of connective tissue lead to heterotopic ossification?. *Chirurgia Narządów Ruchu i Ortopedia Polska* 2004; 69 (4): 241-4.
- Lo TCM, Healy WL. Re – irradiation for prophylaxis of heterotopic ossification after hip surgery. *The British Journal of Radiology* 2001; 74: 503-506.
- Kasetti RJ, Shetty AA, Rand C. Heterotopic ossification after uncemented hydroxyapatite – coated primary total hip arthroplasty. *Journal of Arthroplasty* 2001; 16 (8): 1038-42.
- Knelles D, Barthel T, Karrer A, Kraus U, Eulert J, Koelbl O. Prevention of heterotopic ossification after total hip replacement; A prospective, randomized study using acetylsalicylic acid, indomethacin and fractional or single-dose irradiation. *The Journal of Bone and Joint Surgery [Br]* 1997; 79-B: 596-602.
- Schara K, Herman S. Heterotopic bone formation in total hip arthroplasty: predisposing factors, classification and significance for clinical outcome. *Acta Chir Orthop Traumatol Cech* 2001; 68 (2): 105-8.
- Nollen AJG, van Douveren FQMP. Ectopic ossification in hip arthroplasty: a retrospective study of predisposing factors in 637 cases. *Acta Orthop Scand* 1993; 64: 185-187.
- Testa NN, Mazur KU. Heterotopic ossification after direct lateral approach and transtrochanteric approach to the hip. *Orthop Rev* 1988; 17: 965-71.
- Rudicel S. Paraarticular (ectopic or heterotopic) ossification following total hip prosthesis. *Orthopaede* 1985; 14: 54-7.
- Nollen AJG, Slooff TJJH. Para-articular ossification after total hip replacement. *Acta Orthop Scand* 1973; 44: 230-41.
- Gebuhr P, Soelberg M, Orsnes T, Wilbek H. Naproxen prevention of heterotopic ossification after hip arthroplasty. *Acta Orthop Scand* 1991; 62: 226-9.
- Wahlstroem O, Risto O, Djerf K, Hammerby S. Heterotopic bone formation prevented by Diclophenac. *Acta Orthop Scand* 1991; 62: 419-21.
- Pellegrini VD, Gregoritch SJ. Preoperative Irradiation for Prevention of Heterotopic Ossification following Total Hip Arthroplasty. *J Bone Joint Surg [Am]* 1996; 78: 870-81.
- Healy WL, Lot TC, De Simone AA, Rask B, Pfeifer BA. Single-dose irradiation for the prevention of heterotopic ossification after total hip arthroplasty. *J Bone Joint Surg [Am]* 1995; 77: 590-595.
- Goldmann AR, Seegenschmied M, Andreas P „i wsp.”. Radiation therapy in the prevention of periarticular heterotopic ossification following implantation of a total hip endoprosthesis. *Z Orthop Ihre Grenzgeb* 1993; 131: 151-5.
- Brissot R, Lassalle A, Vincendeau S, Polard JL, Fouche M, Ninubona D, Mahieux G, Chaperon J, Lobel B. Treatment of heterotopic ossification by extracorporeal shock wave: 26 patients. *Ann Readapt Med Phys* 2005; 48 (8): 581-589.







29. Vogl TJ, Wolff JD, Balzer J, Skripitz R. Preoperative arterial embolization in heterotopic ossification: a case report. *Eur Radiol* 2001; 11 (6): 962-964.
30. Brooker AF, Bowerman JW, Robinson RA, Riley LH Jr. Ectopic ossification following total hip replacement. Incidence and a method of classification. *J Bone Joint Surg [Am]* 1973; 55: 1629-32.
31. Grzegorzewski A, Kozłowski P, Synder M. Heterotopic ossification as a complication of total hip replacement. *Chirurgia Narządów Ruchu i Ortopedia Polska* 2000; 65 (3): 255-60.
32. Legenstein R, Bosch P, Ungersbock A. Indomethacin versus meloxicam for prevention of heterotopic ossification after total hip arthroplasty. *Arch Orthop Trauma Surg* 2003; 123 (2-3): 91-4.
33. Vastel L, Rosencher N, Siney H, Courpied JP. Prevention of heterotopic ossifications in the hip arthroplasty: effectiveness of selective Cox-2 inhibitors (celecoxib) versus ketoprofen. *Rev Chir Orthop Reparatrice Appar Mot* 2005; 91 (1): 64-9.
34. Hofman S, Trnka HJ, Metzenroth H, Frank E, Ritschl P, Salzer M. General short-term indomethacin prophylaxis to prevent heterotopic ossification in total hip arthroplasty. *Orthopedics* 1999; 22 (2): 207-11.
35. Koelbl O, Seufert J, Pohl F, Tauscher A, Lehmann H, Springorum HW, Flentje M. Preoperative irradiation for prevention of heterotopic ossification following prosthetic total hip replacement results of a prospective study in 462 hips. *Strahlenther Onkol* 2003; 179 (11): 767-73.
36. Rumi MN, Deol GS, Bergandi JA, Singapuri KP, Pellegrini VD Jr. Optimal timing of preoperative radiation for prophylaxis against heterotopic ossification. A rabbit hip model. *J Bone Joint Surg [Am]* 2005; 87-A (2): 366-73.
37. Pohl F, Seufert J, Tauscher A, Lehmann H, Springorum HW, Flentje M, Koelbl O. The influence of heterotopic ossification on functional status of hip joint following total hip arthroplasty. *Strahlenther Onkol* 2005; 181 (8): 529-533.
38. Jansen JT, Broerse JJ, Zoetelief J, Klein C, Seegenschmiedt MH. Estimation of the carcinogenic risk of radiotherapy of benign diseases from shoulder to heel. *Radiother Oncol* 2005 Sep; 76 (3): 270-7.
39. Sell S, Willms R, Jany R, Esenwein S, Gaissmaier C, Martini F, Bruhn G, Berkhardsmaier F, Bamberg M, Kusswetter W. The suppression of heterotopic ossifications: radiation versus NSAID therapy – a prospective study. *J Arthroplasty* 1998; 13 (8): 854-9.
40. Wick M, Muller EJ, Hahn MP, Muhr G. Surgical excision of heterotopic bone after hip surgery followed by oral indomethacin application: is there a clinical benefit for the patient?. *Arch Orthop Trauma Surg* 1999; 119 (3-4): 151-5.
41. Wahl B, Grasshoff H, Meinecke I, Neumann HW. Clinical and radiological results of surgical removal of periarticular ossifications after hip prosthesis implantation. *Unfallchirurg* 2002; 105 (6): 523-6.
42. Cobb TK, Berry DJ, Wallrichs SL, Ilstrup DM, Morrey BF. Functional outcome of excision of heterotopic ossification after total hip arthroplasty. *Clin Orthop* 1999; 361: 131-9.

