**Zaangażowanie Autorów**

- A – Przygotowanie projektu badawczego
B – Zbieranie danych
C – Analiza statystyczna
D – Interpretacja danych
E – Przygotowanie manuskryptu
F – Opracowanie piśmiennictwa
G – Pozyskanie funduszy

Author's Contribution

- A – Study Design
B – Data Collection
C – Statistical Analysis
D – Data Interpretation
E – Manuscript Preparation
F – Literature Search
G – Funds Collection

**Wojciech Woźniak^{1(A,B,D,E)}, Anna Raciborska^{1(A,D,E,F)},
Tomasz Walenta^{1(B)}, Andrzej Szafranski^{1(B)},
Agnieszka Szymborska^{1(B)}, Monika Bajor^{2(B)}**

¹ Klinika Chirurgii Onkologicznej Dzieci IMID, Warszawa² Zakład Rehabilitacji IMID, Warszawa¹ Department of Paediatric Surgical Oncology, Mother and Child National Research Institute, Warsaw, Poland² Rehabilitation Division, Mother and Child National Research Institute, Warsaw, Poland

Leczenie chirurgiczne nowotworów złośliwych z lokalizacją w kości piętowej – nowa metoda leczenia. Doniesienie wstępne

New technique of surgical treatment of malignant calcaneal tumours. Preliminary report

Słowa kluczowe: guzy złośliwe, stopa, leczenie operacyjne, dzieci

Key words: malignant tumours, foot, surgical resection, children

STRESZCZENIE

Wstęp. Nowotwory złośliwe zlokalizowane w kości piętowej są bardzo rzadkie u dzieci, stanowią do 3% wszystkich guzów kości. Celem pracy jest pokazanie metody i wyników leczenia chirurgicznego złośliwych nowotworów kości piętowej u dzieci z użyciem dużego allogenicznego przeszczepu głowy kości udowej z fragmentem szyjki.

Materiał i metody. Materiał własny obejmuje 3 pacjentów leczonych z powodu pierwotnych złośliwych nowotworów kości. Zabieg wykonywano po wstępnej chemioterapii. Cięcie skórne na powierzchni wewnętrznej stopy. Preparowano na ostro i tępo wydzielając kość piętową wraz z guzem (wide resection wg Enneking). Do rekonstrukcji ubytku wykorzystano allogeniczny przeszczep mrożony obejmujący głowę i szyjkę kości udowej. Po wymodelowaniu przeszczepu łączono go z kością skokową za pomocą klamer metalowych (arthrodesis). Ściągnę Achillesa również mocowano klamrami metalowymi do przeszczepu. W dniu rany pozostawiano dren Redona. Szwy pojedyncze na tkanke podskórną i skórę. Kończynę unieruchamiano w opatrunku gipsowym udowym, w zgięciu grzbietowym stopy 90°.

Wyniki. Gojenie rany przez rychłozrost. Poza przejściowym obrzękiem okolicznych tkanek nie obserwowano wczesnych powikłań pooperacyjnych. Częściowo zachowano ruch zgięcia grzbietowego i podeszwowego stopy. U wszystkich dzieci uzyskano miejscową radykalność onkologiczną. Nastąpiło wgojenie przeszczepu. Poruszają się samodzielnie.

Wnioski. Zastosowanie dużego allogenicznego przeszczepu głowy kości udowej po wycięciu kości piętowej może zapewnić odległe bardzo dobre wyniki funkcjonalne.

SUMMARY

Background. Malignant tumours of the calcaneus are very rare among children, constituting up to 3% of all bone tumours. This paper presents the outcome of a new technique of surgical treatment of malignant calcaneal tumours in the paediatric population involving the use of a large frozen allogeneic graft of the head of femur with a fragment of the femoral neck.

Material and methods. Three patients were treated for primary malignant tumours of bone at our Department. The surgery was preceded by induction chemotherapy. A skin incision was made on the medial aspect of the foot. After the dissection of the calcaneus together with the tumour (Enneking's wide resection), the defect was reconstructed with a frozen allogeneic bone graft. The graft was modelled and attached to the tarsal bone using metal clasps (arthrodesis). The Achilles tendon was also attached to the graft with metal clasps. A Redon suture was left in the floor of the wound. Single-layer sutures were placed in subcutaneous tissue and skin. The limb was immobilized in thigh plaster with the foot in 90° dorsiflexion.

Results. The wound healed by first intention. Early post-operative complications were not observed, except for transient oedema of the surrounding tissues. The flexion and dorsiflexion movements were partially preserved. Local radical excision of the tumour was achieved in all the children. The graft healed into place. The patients are able to move without aid.

Conclusions. The use of a large allogeneic bone graft of the head of femur after excision of the calcaneus can assure very good long-term functional outcomes.

Liczba słów/Word count: 2209

Tabele/Tables: 0

Ryciny/Figures: 2

Piśmiennictwo/References: 10

Adres do korespondencji / Address for correspondence

Prof. dr hab. med. Wojciech Woźniak

Klinika Chirurgii Onkologicznej Dzieci, Instytut Matki i Dziecka

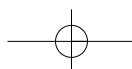
01-211 Warszawa, ul. Kasprzaka 17a, tel./fax: (0-22) 327-72-05, e-mail: wwozniak@imid.med.pl

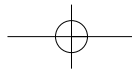
Otrzymano / Received

11.01.2007 r.

Zaakceptowano / Accepted

24.04.2007 r.





WSTĘP

Pierwotne umiejscowienie zmian guzowatych w kościach stopy jest rzadkie u dzieci, stanowi poniżej 3 % wszystkich rozpoznań [1]. Również w literaturze niewiele jest doniesień dotyczących tej lokalizacji zmian u dzieci i młodzieży. Histopatologicznie możemy podzielić je na zmiany złośliwe tj. Ewing sarcoma (ES), osteosarcoma, chondrosarcoma, guzy z rodziny Rhabdomyosarcoma (RMS) i nie-Rhabdomyosarcoma (non-RMS), w tym sarcoma synoviale (SS), zmiany przerzutowe oraz niezłośliwe, takie jak enchondroma, osteoid osteoma, osteochondroma, osteoblastoma, fibrosus dysplasia, adamantinoma i inne [1,2,3].

Ze względu na lokalizację, leczenie tych zmian z próbą zachowania dobrego efektu funkcjonalnego nierzadko stanowi poważny problem chirurgiczny. Jest on tym większy, im bardziej radykalne leczenie należy podjąć, tzn. im rozleglejsze wycięcie tkanek należy wykonać [1,2].

OPIS PRZYPADKÓW

Materiał własny obejmuje 3 pacjentów leczonych w Klinice Chirurgii Onkologicznej Dzieci i Młodzieży IMID z powodu pierwotnych złośliwych nowotworów kości piętowej: 15 letni chłopiec z chondrosarcoma, 15 letni chłopiec z synovial sarcoma (SS) oraz 16 letnia dziewczynka z Ewing sarcoma (ES). Diagnostykę oraz adekwatne leczenie chemiczne prowadzono zgodnie z ogólnie przyjętymi standardami. W przypadku ES oraz SS leczenie chirurgiczne poprzedzone było chemioterapią wstępną. Zabieg operacyjny wykonywano w znieczuleniu ogólnym. Cięcie skórne prowadzono na powierzchni wewnętrznej stopy. Pre-

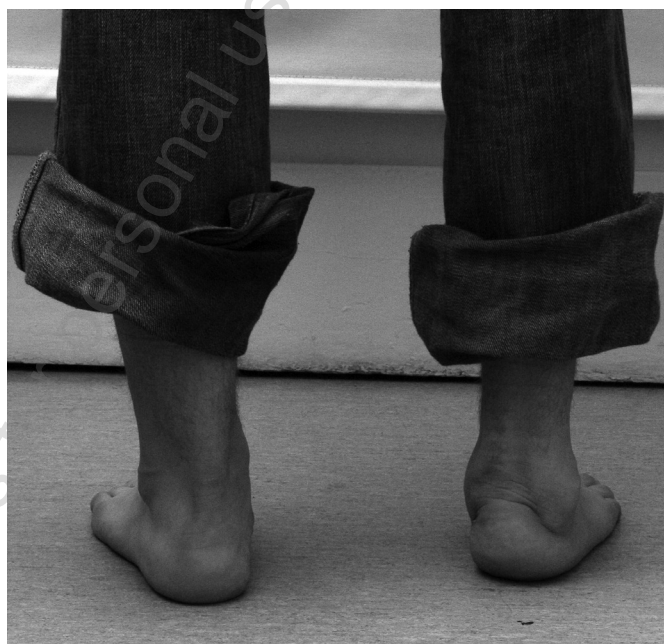BACKGROUND

Primary tumours of the foot bones are very rare among children, constituting below 3% of all diagnosed tumours [1]. Reports of such tumours in children and adolescents in the literature are also rare. The tumours can be divided histopathologically into malignant (Ewing's sarcoma [ES], osteosarcoma, chondrosarcoma, rhabdomyosarcomas [RMS] and non-rhabdomyosarcomas [non-RMS], including synovial sarcoma [SS]), metastatic and benign (enchondroma, osteoid osteoma, osteochondroma, osteoblastoma, fibrous dysplasia, adamantinoma and others) [1,2,3].

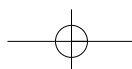
Due to the specific location of the tumours, treatment aiming to achieve good functional outcomes quite often constitutes a serious surgical problem. Functional restoration is more difficult where radical treatment is necessary, i.e. more extensive excision of tissues [1,2].

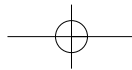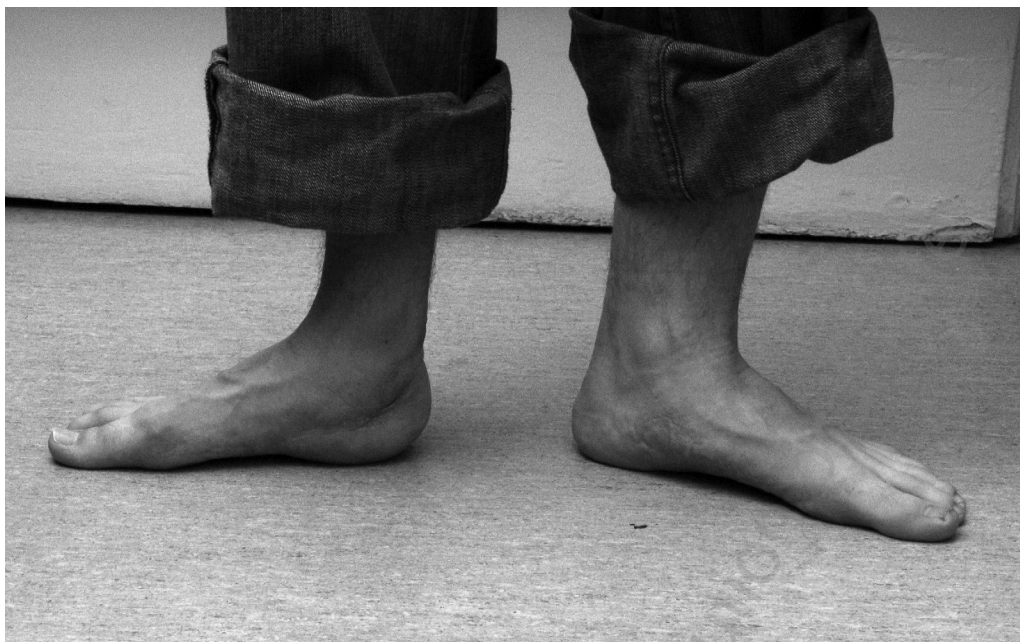
CASE STUDIES

The study included three patients treated for primary malignant tumours of the calcaneus at the Department of Paediatric and Adolescent Surgical Oncology at the National Research Institute of Mother and Child (IMID): a 15-year-old boy with chondrosarcoma, a 15-year-old boy with synovial sarcoma (SS) and a 16-year-old girl with Ewing's sarcoma (ES). Diagnostic work-up and adequate chemotherapy were performed according to generally accepted standards. In the patients with ES and SS, surgery was preceded by induction chemotherapy. Surgery was performed under general anaesthesia. A skin incision was



Ryc. 1. Zdjęcia po usunięciu guza, rekonstrukcji ubytku, z zespoleniem za pomocą metalowych klamer
 Fig. 1. Following excision of tumour and defect reconstruction with the use of metal clasps





Ryc. 2. Zdjęcia po usunięciu metalowych klamer
Fig. 2. Following removal of metal clasps

parując na ostro i na tępo wydzielono kość piętową wraz z guzem (wide resection wg Enneking). Do rekonstrukcji ubytku wykorzystano allogeniczny przeszczep mrożony obejmujący głowę i szyjkę kości udowej. Po wymodelowaniu przeszczepu łączono go z kością skokową za pomocą klamer metalowych (arthrodesis). Ściągno Achillesa również mocowano kłami metalowymi do przeszczepu. W dniu rany pozostawiano dren Redona. Założono szwy pojedyncze na tkankę podskórną i skórę. Kończynę unieruchamiano w opatrunku gipsowym udowym, w zgięciu grzbietowym stopy 90°. Prowadzono około- i pooperacyjną profilaktykę zakażeń.

Poza przejściowym obrzękiem okolicznych tkanek nie obserwowano wczesnych powikłań pooperacyjnych. Częściowo zachowano ruch zgięcia grzbietowego i podeszwowego stopy. U wszystkich dzieci uzyskano miejscową radykalność onkologiczną. Po 6 miesiącach, w momencie wgojenia przeszczepu, celem poprawy sprawności, usuwano sukcesywnie metalowe klamry. U wszystkich pacjentów funkcja podporowa stopy została zachowana. Pacjenci poruszają się samodzielnie.

DYSKUSJA

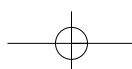
Skojarzone leczenie nowotworów opiera się na wstępnej chemioterapii z następnym zabiegiem i chemioterapią pooperacyjną, i jest to podstawowy, współcześnie obowiązujący sposób postępowania. W ramach leczenia chirurgicznego wykonywanego w drugim etapie terapii skojarzonej, celem osiągnięcia całkowitego wyleczenia, niezbędne jest wykonanie operacji radykalnej wg oceny onkologicznej, potwierdzonej badaniami histopatologicznymi. W przypadku lokalizacji w kościach stopy uzyskanie rady-

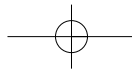
made on the medial aspect of the foot. After the dissection of the calcaneus together with the tumour (Enneking's wide resection), the defect was reconstructed with a frozen allogeneic graft of the femoral head and neck. The graft was modelled and attached to the tarsal bone using metal clasps (arthrodesis). The Achilles tendon was also attached to the graft with metal clasps. A Redon suture was left in the floor of the wound. Single-layer sutures were placed in subcutaneous tissue and skin. The limb was immobilized in thigh plaster with the foot in 90° dorsiflexion. Perioperative and postoperative infection prophylaxis was performed.

Early post-operative complications were not observed, except for transient oedema of the surrounding tissues. The flexion and dorsiflexion movements of the foot were partially preserved. Local radical excision of the tumour was achieved in all three children. After six months, when the graft had healed into place, metal clasps were successively removed in order to improve motor function. The supporting function of the foot was preserved in all the patients, who are now able to move without aid.

DISCUSSION

A combination treatment of tumours based on induction chemotherapy, subsequent surgery and postoperative chemotherapy is currently standard practice. For a complete cure, surgery, i.e. the second stage of the combination treatment, has to involve a radical excision according to an oncological assessment confirmed by histological examination. A radical excision of a tumour of the foot bones is very difficult to achieve without crippling the patient. Evidently, the less extensive the neoplasm is, the easier it is to





kalności bez zabiegu okaleczającego stwarza istotną trudność. Oczywiście jest, że im mniej rozległa zmiana, tym zabieg łatwiejszy do przeprowadzenia. Wg danych literaturowych lokalizacja zmian w tylnej części stopy stanowi ok. 57%, w przedniej 33%, a w środkowej 10% [4,5,6]. Wśród złośliwych rozpoznań 27,5% stanowi ES [5], stosunkowo często występuje tu chondroblastoma, chondromyxoid fibroma, synovial sarcoma [7], jak i fibromatosis czy intraosseous lipoma [8]. Najczęściej ból podczas chodzenia jest pierwszym objawem choroby. Obraz radiologiczny nie zawsze jest jednoznaczny i nie różni się od podobnych zmian w innych lokalizacjach. Ostateczny wynik leczenia w dużej mierze zależy od możliwości wykonania radykalnego zabiegu operacyjnego [1,6]. W przypadku mięsaka Ewinga, mimo stosunkowo wczesnego wykrycia, rokowanie jest niekorzystne [7].

Celem pracy było przedstawienie własnego doświadczenia dotyczącego możliwości radykalnego, z punktu widzenia onkologicznego, nowatorskiego postępowania operacyjnego w przypadku guza pięty, bez konieczności wykonania zabiegu okaleczającego. Dla zachowania funkcji stopy po resekcji guza wraz z marginesem tkanek zdrowych wykorzystano w rekonstrukcji ubytku mrożony allogeniczny przeszczep obejmujący głowę i szyjkę kości udowej. Po wymodelowaniu implantowano go w miejsce wyciętej kości piętowej. U wszystkich pacjentów nastąpiło wgojenie przeszczepu. Zachowane zostało zgięcie grzbietowe wraz z funkcją podporową stopy. Zabiegi w ocenie histopatologicznej ocenione zostały jako radykalne. W literaturze brak doniesień dotyczących podobnej techniki rekonstrukcji w zakresie kości piętowej.

WNIOSEK

Wydaje się, że proponowany rodzaj operacji (zastosowanie dużego allogenicznego przeszczepu głowy kości udowej po wycięciu kości piętowej) pozwala ograniczyć liczbę zabiegów okaleczających przy guzach złośliwych o tej lokalizacji, a tym samym przedstawiona metoda może być nie tylko szansą dla tej grupy pacjentów na zachowanie podstawowej funkcji stopy, ale także na odległe bardzo dobre wyniki funkcjonalne.

PIŚMIENNICTWO / REFERENCES

1. Kilgore WB, Parrish WM. Calcaneal tumors and tumor-like conditions. *Foot Ankle Clin.* 2005; 10(3): 541-65.
2. Buchner M, Bernd L et al. Bone and soft-tissue tumors of the foot and ankle. *Chirurg.* 2005; 76(4): 391-7.
3. Gupta K, Radhika S, Vasishta RK. Chondrosarcoma of calcaneum in a 12-year-old male patient: a case report. *Diag Cytopathol.* 2004; 31(6): 399-401.
4. Adkins CD, Kitaoka HB, Seidl RK, Pritchard DJ. Ewing's sarcoma of the foot. *Clin Orthop Relat Res.* 1997; (343): 173-82.
5. Casadei R, Magnani M et al. Prognostic factors in Ewing's sarcoma of the foot. *Clin Orthop Relat Res.* 2004; (420): 230-8.
6. Kinoshita G, M Matsumoto et al. Bone and soft tissue tumors of the foot: Review of 83 cases. *J Orthopaedic Surg.* 2002; 10(2): 173-8.
7. Ochsner PE. Tumors of the child's foot. *Orthopade.* 1986; 15(3): 227-32.
8. Van Dyck P, Vanhoenacker FM et al. Imaging of tumors of the foot and ankle. *JBR-BTR.* 2004; 87(5): 252-7.
9. Ozdemir HM, Yildiz Y et al. Tumors of the foot and ankle: analysis of 196 cases. *J Foot Ankle Surg.* 1997; 36(6): 403-8.
10. Saraph V, Zwick EB et al. Treatment of unicameral calcaneal bone cysts in children: review of literature and results using a cannulated screw for continuous decompression of the cyst. *J Pediatr Orthop.* 2004; 24(5): 568-73.

perform the surgery. Literature data indicate that tumours located in the posterior part of the foot account for approximately 57% of all calcaneal neoplasms, with tumours in the anterior and median parts accounting for 33% and 10% respectively [4,5,6]. ES [5] constitutes 27.5% of malignant tumours, with chondroblastoma, chondromyxoid fibroma, synovial sarcoma [7], and fibromatosis or intraosseous lipoma [8] being also relatively frequent. The most common primary symptom is pain on walking. X-ray findings are not always unequivocal and do not differ from similar lesions in other sites. The final outcome of the treatment largely depends on the possibility of performing a radical surgery [1,6]. The prognosis for Ewing's sarcoma is unfavourable even with relatively early detection [7].

The aim of this paper was to present the authors' clinical experience concerning the possibility of an oncologically radical and novel limb-saving technique of surgical treatment of calcaneal tumours. A frozen allogeneic graft of the femoral head and neck was used for defect reconstruction in order to maintain foot function after the excision of the tumour together with a margin of normal tissue. The graft was modelled and implanted in place of the excised calcaneus. The graft healed into place in all the patients. The dorsiflexion and supporting function of the foot were preserved. The resections were assessed as histologically radical in all patients. Relevant literature contains no descriptions of similar techniques enabling calcaneal reconstruction.

CONCLUSION

The proposed technique (using a large frozen allogeneic graft of the femoral head for reconstruction following the excision of the calcaneus) appears to enable physicians to reduce the number of disabling surgeries in patients with calcaneal tumours. Hence, this method may offer patients with malignant tumours of the foot bones a chance to preserve not only basic foot functions, but also to achieve very good long-term functional outcomes.

