

Zaangażowanie Autorów

- A – Przygotowanie projektu badawczego
B – Zbieranie danych
C – Analiza statystyczna
D – Interpretacja danych
E – Przygotowanie manuskryptu
F – Opracowanie piśmiennictwa
G – Pozyskanie funduszy

Author's Contribution

- A – Study Design
B – Data Collection
C – Statistical Analysis
D – Data Interpretation
E – Manuscript Preparation
F – Literature Search
G – Funds Collection

Łukasz Niedźwiedzki

Uniwersytet Jagielloński, Collegium Medicum, Instytut Fizjoterapii, Klinika Ortopedii i Traumatologii Narządu Ruchu
Jagiellonian University, Collegium Medicum, Institute of Physiotherapy, Department of Orthopaedics and Musculoskeletal Traumatology

Zastosowanie gwoźdźcia śródszpikowego blokowanego po rozwierceniu jamy szpikowej w leczeniu aseptycznego braku zrostu trzonu goleni

Use of reamed locked intramedullary nailing in the treatment of aseptic diaphyseal tibial non-union

Słowa kluczowe: złamania, brak zrostu, leczenie operacyjne
Key words: fractures, non-union, operative treatment

STRESZCZENIE

Wstęp. Pod względem częstości zaburzeń zrostu, od wielu lat, pierwsze miejsce zajmuje kość piszczelowa. Obecnie jako metodę z wyboru w leczeniu braku zrostu trzonu piszczeli coraz więcej autorów zaleca stabilizację z użyciem gwoźdźcia śródszpikowego z rozwierceniem jamy szpikowej. Celem pracy była ocena przydatności gwoździowania śródszpikowego w leczeniu aseptycznego braku zrostu trzonu piszczeli.

Materiał i metody. Materiał kliniczny obejmował 33 chorych (11 kobiet i 22 mężczyzn) leczonych z powodu braku zrostu trzonu goleni za pomocą gwoźdźcia śródszpikowego. U 12 chorych stwierdzono brak zrostu typu biologicznie czynnego, a u 21 nieczynny biologicznie. Rozpoznanie stawiano w oparciu o wywiad, badanie kliniczne i badanie radiologiczne. Średni czas trwania braku zrostu wyniósł 26,96 miesięcy. Gwoździec śródszpikowy był zakładany zgodnie z techniką rekomendowaną przez AO/ASIF. Po zabiegu operacyjnym wszyscy chorzy byli kontrolowani w odstępach 6-tygodniowych do momentu uzyskania zrostu. Zrost rozpoznawano na podstawie badania fizykalnego i radiologicznego. Wynik funkcjonalny oceniano w oparciu o skalę Johnera i Wruhsa. Za niepowodzenie uznano brak radiologicznych i klinicznych cech postępującego zrostu w ciągu 12 miesięcy po zabiegu operacyjnym.

Wyniki. Zrost uzyskano 94% badanych. Średni czas zrostu wyniósł 37,2 tygodnia. Według skali Johnera i Wruhsa u 60% chorych odnotowano wyniki dobre i bardzo dobre. U 18% badanych stwierdzono zły wynik funkcjonalny. U 6 chorych doszło do powikłań infekcyjnych, przy czym u 2 dwóch z nich zakażenie przeszło w formę przewlekłą (u 1 z tych chorych nie uzyskano zrostu).

Wniosek. W badanej grupie chorych gwoździec śródszpikowy był skuteczną metodą leczenia aseptycznego braku zrostu trzonu piszczeli. Ze względu na niewielką liczbę chorych ujętych w analizie wniosek ten należy traktować jako wstępny.

SUMMARY

Background. Tibial fractures have been associated with the highest rates of bone union disturbances for many years. Stabilization of the tibial shaft with a reamed intramedullary nail is now being increasingly recommended as a treatment of choice. The aim of this study was to evaluate the outcomes of treatment of tibial shaft non-union with reamed intramedullary nails locked distally and proximally.

Material and methods. Thirty-three patients (11 females and 22 males) with tibial shaft non-union were treated by locked intramedullary nailing. There were twelve patients with a biologically active non-union, while in the remaining 21 the non-union was biologically non-active. The diagnosis was based on case history, physical examination and X-ray data. The average non-union time was 26.96. An intramedullary nail was inserted according to the technique recommended by AO/ASIF. Follow-up examinations were performed at six-week intervals until bone union was obtained. The diagnosis of bone union was based on physical examination and X-ray evidence. The functional outcome was assessed according to the Johner-Wruhs scale. Treatment failure was defined as the absence of clinical and radiological signs of bone union 12 months after surgery.

Results. Bone union was achieved in 94% patients following an average time of 37.2 weeks. The functional outcome was classified as good or very good according to the Johner and Wruhs scale in 60% of the patients, while 18% of the patients were diagnosed to have a poor functional outcome. An infection of the non-union site was found in 6 patients, of whom two developed a chronic infection (in one patient bone union was not achieved).

Conclusion. The treatment of an aseptic non-union of the tibial shaft with an intramedullary nail is an effective procedure. This conclusion must be regarded as tentative in view of the small sample size.

Liczba słów/Word count: 8259

Tabele/Tables: 0

Ryciny/Figures: 6

Piśmiennictwo/References: 36

Adres do korespondencji / Address for correspondence

dr n. med. Łukasz Niedźwiedzki
Klinika Ortopedii i Traumatologii Narządu Ruchu, e-mail: lniedzwiedzki@cm-uj.krakow.pl
31-826 Kraków, os. Złotej Jesieni 1, tel./fax: +48 (0-12) 646-83-16

Otrzymano / Received 12.03.2007 r.
Zaakceptowano / Accepted 25.05.2007 r.

WSTĘP

Zaburzenia zrostu, tak jak złamania, od zawsze towarzyszą człowiekowi. Dowodem na to są szczątki zwierząt i ludzi znajdowane przez archeologów, którzy w obrębie ich szkieletów często stwierdzali stawy rzekome. Najstarsze tego typu znalezisko pochodzi z epoki eoceńskiej w paleogenie (ok. 37-54 milionów lat temu). Były to szczątki prymitywnego ssaka *Ectocanus* z rzędu kopytnych, u którego stwierdzono brak zrostu w obrębie kości promieniowej. Najstarsze szczątki ludzkie, u których zaobserwowano stawy rzekome, pochodzą z wykopalisk w Egipcie i datuje się je na lata 3000-2500 p. n. e. Pierwsze zaś opisy stawów rzekomych zawdzięczamy Hipokratesowi (460-377 p. n. e.), który stawiał takie rozpoznania przy powikłaniach leczenia złamań [1].

Nie wiadomo, kiedy rozpoczęto próby leczenia zaburzeń zrostu. Pierwsze wzmianki na ten temat pochodzą z 1569 roku. Wtedy Jaques Dalechamps zalecił zachowawcze leczenie zrostu opóźnionego poprzez przełamanie kości w miejscu szczeliny złamania, ponowne jej nastawienie i unieruchomienie. Wyniki tej metody leczenia niestety nie zachowały się do naszych czasów [2]. Również w tym samym wieku hiszpańscy konkwistadorzy opisali metodę leczenia zaburzenia zrostu stosowaną przez Azteków i Inków. Stabilizowali oni kość dotkniętą powikłaniem zrostu poprzez wprowadzenie do jamy szpikowej kołka wykonanego z żywicznego drewna. Jest to zarazem pierwszy zachowany opis śródszpikowej stabilizacji kości. W 1890 Themistocles Gluck jako pierwszy zastosował do leczenia braku zrostu nawiercony poprzecznie z obu stron cylinder z kości słoniowej, który po wprowadzeniu do jamy śródszpikowej „zablokował” poprzez wprowadzenie kołków do przygotowanych otworów. Możemy go uznać za twórcę idei współczesnych zespołów śródszpikowych. Dalsza ewolucja leczenia braku zrostu była związana z rozwojem nowoczesnej anestezjologii, aseptyki oraz wprowadzeniem diagnostyki rentgenowskiej (przełom XIX i XX wieku). Powstałe na początku XX wieku metody leczenia braku zrostu przetrwały również do naszych czasów [3].

Odsetek występowania braku zrostu w przebiegu leczenia złamań trzonów kości długich kończyny dolnej wynosi odpowiednio 1% dla uda i 2-2,5% dla piszczeli. Statystyka ta dotyczy tylko złamań zamkniętych. W otwartych złamaniach trzonu goleni odsetek braku zrostu sięga 14% [4,5,6].

Pod względem częstości występowania braków zrostu kość piszczelowa zajmuje pierwsze miejsce. Przed rokiem 1959 aż 35% braków zrostu po złamaniach kości dotyczyło trzonu piszczeli (19% – trzonu uda). W latach 1959-1965 odsetek ten wyniósł 21,5% (przy 31% dla złamań trzonów uda). Obecnie odsetek zaburzeń zrostu piszczeli jest ponownie większy niż w przypadku innych kości i w zależności od stosowanej pierwotnej metody leczenia wynosi od 10 do 30% [7]. Jest to związane z powszechnością leczenia operacyjnego złamań uda oraz wzrostem liczby ciężkich, skomplikowanych, często otwartych złamań podudzia.

BACKGROUND

Just like fractures, disturbances of bone union disturbances have always been present in mankind history, as evidenced by the frequent finding of pseudarthroses in ancient human and animal remains. The oldest find of this type was the remains of a primitive hooved mammal called *Ectocanus* with a radial non-union, originating from the Eocene epoch during the Palaeogene period (about 37-54 million years ago). The oldest human remains with pseudarthrosis were found in Egypt and date back to 3,000-2,500 B.C. The first descriptions of pseudarthrosis were provided by Hippocrates (460-377 B.C.), who used this term to describe complications of bone union following fractures [1].

It is not clear when the first attempts to treat bone union disturbances were made. The first mention dates back to 1569, when Jacques Dalechamps prescribed a conservative treatment for a delayed union by breaking the bone at the fracture site followed by fracture reduction and immobilization. Unfortunately, the outcomes of this treatment have not been preserved [2]. In the same century, Spanish conquistadors described a treatment for union disturbances used by the Aztecs and Incas, who stabilized the affected bone by inserting a resinous wood stake into the medullary cavity – the oldest existing description of an intramedullary bone fixation. In 1890, Themistocles Gluck was the first to treat non-union with an ivory cylinder transversely drilled at both sides. After being inserted into the medullary cavity, the cylinder was 'locked' with stakes inserted into prepared holes. Gluck may therefore be considered the originator of contemporary intramedullary fixation. Further progress in non-union treatment was associated with the development of contemporary anaesthesiology, aseptics and X-ray imaging (at the turn of the 20th century). Methods of non-union treatment introduced in the early 20th century are also used by today's surgeons [3].

The percentage of non-unions following fractures of long bone shafts in the lower limbs is 1% for the femur and 2-2.5% for the tibia in the case of closed fractures, and as high as 14% in open fractures of the tibial shaft [4,5,6].

The tibia is the most common site of non-union. Before 1959, as much as 35% of non-unions following bone fractures occurred in the tibial shaft (compared to a figure of 19% for femoral shaft non-unions). In the period 1959-1965, the proportion was 21.5% (31% for the femoral shaft). Currently, the percentage of tibial union disturbances is again higher than for other bones, accounting for 10-30% depending on the type of primary treatment [7]. This is associated with the popularity of surgical treatment of femoral fractures and an increase in the incidence of severe, complicated, and often open, tibial fractures.

The most important cause of tibial union disturbances is damage to the surrounding soft tissues, with damage to the bone itself having a smaller impact. Tibial fractures usually disrupt the nutrient arteries, resulting in significant impairment of intraosseous perfusion, while concomitant damage to the soft tissues (massive contusions causing necrosis, compartment syndrome and primary integumen-

Najistotniejszą przyczyną zaburzeń zrostu piszczeli jest uszkodzenie nie tyle samej kości, co otaczających ją tkanek miękkich. W wyniku złamania piszczeli najczęściej dochodzi do przerwania ciągłości tętnicy odżywczej i istotnego zaburzenia ukrwienia śródkostnego, a współistniejące uszkodzenia tkanek miękkich (masywne stłuczenia prowadzące do martwicy, zespół przedziałów powięziowych oraz pierwotny ubytek powłok) upośledzają w różnym stopniu ukrwienie okostnowe, a przede wszystkim przekreślają szansę na wytworzenie się prawidłowego krążenia zewnątrzkościowego tak istotnego w procesie gojenia złamania. Ubytki w powłoce tkanek miękkich pokrywających kość zwiększają też w istotnym stopniu niebezpieczeństwo infekcji, która sama może być także przyczyną zaburzeń zrostu.

Inne czynniki upośledzające zrost piszczeli to: złamanie wieloodłamowe ze znacznym rozkawałkowaniem warstwy korowej, złamanie wielopoziomowe, ubytek kości, dystrakcja odłamów kostnych, niedostateczne unieruchomienie, blokujące działanie strzałki oraz opóźnienie obciążania kończyny [8,9].

Brak zrostu dotyczy najczęściej złamań trzonu piszczeli będących wynikiem urazu o dużej energii. Na pierwszym miejscu wymienia się tutaj wypadki komunikacyjne (potrącenie pieszego, wypadki samochodowe i motocyklowe), upadki z wysokości, wypadki przemysłowe i rolnicze oraz rany postrzałowe. Brak zrostu częściej dotyczy mężczyzn, co jest związane z przewagą ogólnej liczby złamań goleni, a także większym odsetkiem ich skomplikowanych postaci u mężczyzn w porównaniu z kobietami [10,11,12].

Pomimo ciągłego doskonalenia wiedzy dotyczącej procesów gojenia się złamań nadal dosyć często w codziennej praktyce lekarskiej spotykamy się z zaburzeniami zrostu piszczeli. Leczenie tego powikłania jest szczególnie trudnym i nie do końca rozwiązany zagadnieniem. Brak bowiem ściśle określonych standardów postępowania, a wybór metody leczenia zależy w dużej mierze nie tylko od wiedzy i doświadczenia chirurga, ale także od możliwości technicznych, którymi dysponuje dany ośrodek leczniczy. Nie należy jednak zapominać, że fiasko wdrożonego leczenia znacznie zmniejsza szansę na ostateczne uzyskanie zrostu kości przy stosowaniu kolejnych metod.

Obecnie jako metodę z wyboru w leczeniu braku zrostu zaleca się stabilizację trzonu piszczeli z użyciem gwoździa śródszpikowego z rozwiereniem jamy szpikowej. Nie jest to oczywiście metoda uniwersalna i należy ją stosować tylko zgodnie ze wskazaniami. Ci, którzy zalecają leczenie braku zrostu z użyciem gwoździa śródszpikowego, podkreślają dużą skuteczność tej metody, niską liczbę powikłań pooperacyjnych, a przede wszystkim możliwość szybkiego powrotu chorego do aktywności fizycznej oraz pracy zawodowej.

Celem niniejszej pracy była ocena przydatności gwoździowania śródszpikowego w leczeniu braku zrostu trzonu piszczeli.

MATERIAŁ I METODY

W latach 1998-2005 w Katedrze i Oddziale Klinicznym Ortopedii Śląskiej Akademii Medycznej w WSS nr 5

tary defects) impairs periosteal perfusion to various degrees and, most importantly, hampers the development of appropriate extraosseous circulation, a key factor in fracture healing. Defects in the soft tissue cover of the bone also significantly increase the risk of infection, and the latter can itself cause union disturbances.

Other factors that can affect tibial union include comminuted fractures with considerable fragmentation of the cortical layer, multi-level fractures, bone defects, distraction of bone fragments, insufficient fixation, a locking effect of the fibula and delayed loading of the limb [8,9].

A non-union usually develops in tibial shaft fractures secondary to high-energy injuries, most frequently traffic accidents involving pedestrians, car and motorbike accidents, falls from a height, industrial and agricultural accidents and shot wounds. Non-unions are more common in men, which is due to men generally sustaining more tibial fractures, including more complicated tibial fractures, than women [10,11,12].

Despite steady advances in our understanding of fracture healing, disturbances of tibial union are still quite common in general practice. Treatment of this complication is a particularly difficult issue and the ultimate cure is yet to be developed. In the absence of established treatment guidelines, the choice of treatment largely depends, on the one hand, on the expertise and experience of the surgeon and, on the other hand, on the equipment available at a given centre. It should be borne in mind, however, that failure of the primary treatment considerably reduces the chances for achieving bone union during subsequent therapies.

Stabilization of the tibial shaft with an intramedullary nail after reaming of the medullary cavity is now being increasingly recommended as a treatment of choice. Obviously, it is not a universal treatment and should always be used strictly according to the indications. Advocates of this method emphasise its high success rate, low incidence of post-operative complications and, above all, the fast resumption of physical and occupational activity by the patient.

The aim of the present study was to evaluate the outcomes of treatment of tibial shaft non-union with intramedullary nails.

MATERIAL AND METHODS

Thirty-eight patients with aseptic tibial shaft non-unions were operated using locked reamed intramedullary nails at

w Sosnowcu oraz Klinice Ortopedii i Traumatologii Narządu Ruchu Instytutu Fizjoterapii Collegium Medicum Uniwersytetu Jagiellońskiego w WSS im. L. Rydygiera w Krakowie operowano 38 chorych z aseptycznym brakiem zrostu trzonu piszczeli, u których jako metodę leczenia zastosowano gwoźdź śródszpikowy blokowany z rozwierceniem jamy szpikowej. Z grupy 38 chorych obserwację ukończyły 33 osoby.

Na podstawie dokumentacji medycznej (historie chorób, karty leczenia ambulatoryjnego, badania radiologiczne oraz stworzonego dla potrzeb niniejszej pracy formularza) uzyskano dane demograficzne oraz informacje dotyczące pierwotnego urazu, wszystkich dotychczasowych sposobów leczenia złamania oraz występujących w ich trakcie powikłań. Wszystkie osoby poddane ocenie wyraziły swoją świadomą zgodę na przeprowadzenie badań.

Materiał kliniczny obejmuje 33 chorych leczonych operacyjnie z powodu braku zrostu trzonu piszczeli. Wśród leczonych chorych było 11 kobiet i 22 mężczyzn. Średni ich wiek w momencie rozpoczęcia leczenia braku zrostu wynosił 42,9 roku (mediana 44, w zakresie od 17 do 70 lat (Ryc. 1).

U 20 chorych złamanie dotyczyło prawej piszczeli, natomiast u 13 – lewej. Na podstawie dokumentacji posiadanej przez chorych oraz wywiadu ustalono, że u 16 z nich złamanie goleni było otwarte, natomiast u pozostałych 17 zamknięte.

Z wyjątkiem jednej chorej wszyscy pozostali byli pierwotnie leczeni operacyjnie. Po wystąpieniu zaburzeń zrostu 28 chorych poddano dodatkowemu leczeniu operacyjnemu. U większości był to jeden zabieg operacyjny (22 chorych), u dwóch chorych wykonano 2 zabiegi operacyj-

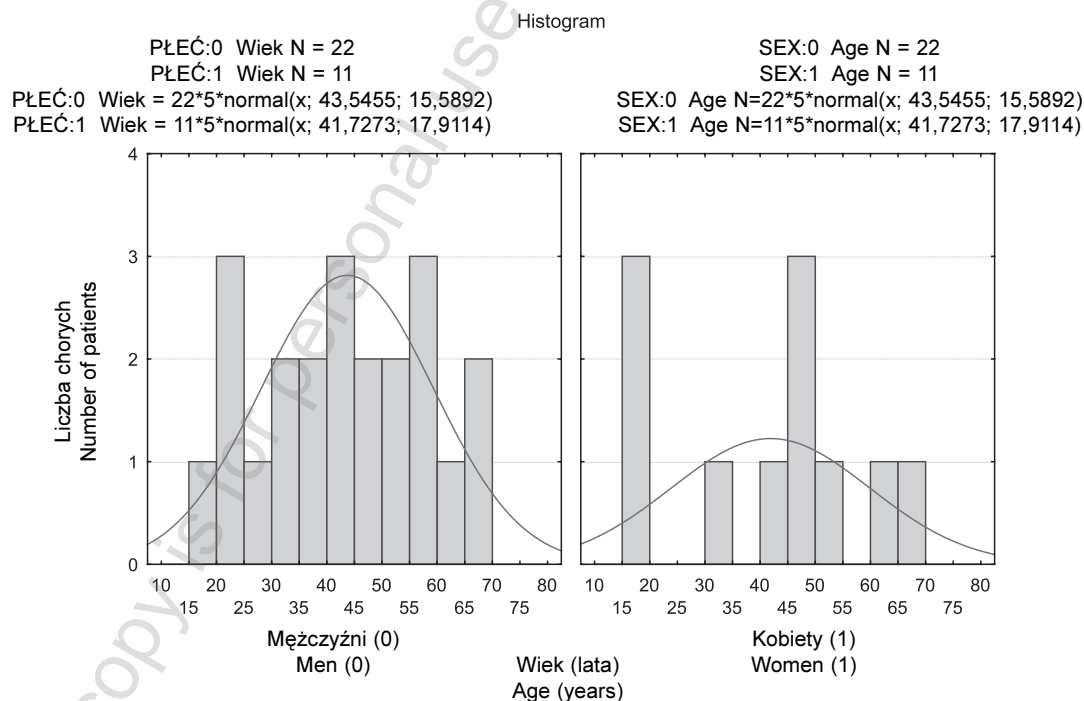
the Silesian Medical University's Department of Orthopaedics and Musculoskeletal Traumatology in the Regional Specialized Hospital No. 5 in Sosnowiec and the Department of Orthopaedics and Musculoskeletal Traumatology of Jagiellonian University Collegium Medicum at the L. Rydygier Regional Specialized Hospital in Kraków between 1998 and 2005. Thirty-three out of the thirty-eight patients completed follow-up.

Demographical data and information on the primary injuries, all previous therapies of the fractures and associated complications were obtained from medical documentation (case histories, outpatient treatment records, radiographs and a custom-made questionnaire). All the patients had expressed their informed consent to participate in the study.

The thirty-three patients (11 women and 22 men) included in the analyses underwent surgery for tibial shaft non-union. The patients' average age at baseline was 42.9 years (median 44, range 17-70 years, see Fig. 1).

The right tibia was fractured in 20 patients, the left one in 13. A review of the medical records and case histories established that 16 of the tibial fractures were open and the remaining 17 were closed.

All but one female patient had undergone surgery as primary treatment before inclusion in this study. Twenty-eight patients had undergone additional surgeries after union disturbances became evident: one additional procedure was carried out in 22 cases, two in 2 patients, three in 3 patients, and four in one patient. The average number of additional procedures was 1.39 (median 1, range 0-4). The total number of additional surgeries prior to the intramedullary nailing for malunion was 39.



Ryc. 1. Wykres średniej wieku kobiet i mężczyzn w momencie rozpoczęcia leczenia braku zrostu
Fig. 1. Baseline average age of female and male patients

ne, u trzech kolejnych 3 zabiegi operacyjne i u jednego 4 zabiegi operacyjne. Średnia liczba dodatkowych procedur operacyjnych wynosiła 1,39 (mediana 1, w zakresie od 0-4). Łącznie wykonano 39 dodatkowych zabiegów operacyjnych przed i po podjęciem leczenia zaburzeń wzrostu z użyciem gwoździa śródszpikowego.

W trakcie leczenia złamania piszczeli u 21 chorych poza zaburzeniem wzrostu doszło do innych powikłań. Najczęściej były to powierzchowne infekcje rany operacyjnej lub infekcje wokół grotów stabilizatora zewnętrznego – łącznie 13 przypadków. U kolejnych 7 chorych doszło do infekcji głębokiej obejmującej kość piszczelową. U jednego z leczonych wystąpiła zakrzepica żył głębokich w obrębie operowanej kończyny.

Brak wzrostu piszczeli rozpoznawano na podstawie wywiadu, badania klinicznego (ocena ruchomości, stan ukrwienia i unerwienia kończyny) i badania radiologicznego. Za minimalny czas trwania zaburzeń wzrostu uprawniający do rozpoznania jego braku przyjęto okres 5 miesięcy od momentu urazu przy współistnieniu objawów klinicznych i radiologicznych. Brak wzrostu oceniono zgodnie z podziałem Webera i Čecha [8].

W momencie kwalifikacji do leczenia z użyciem gwoździa śródszpikowego średni czas trwania braku wzrostu wyniósł 116,7 tygodnia (mediana 68,57 dni, od 17-1051 tygodni), czyli średnio 26,96 miesięcy (mediana 15,5, w zakresie do 5-241 miesięcy) (Ryc. 2).

U większości leczonych rozpoznano brak wzrostu biologicznie nieczynny. Powikłanie to dotyczyło 21 chorych (64%). Brak wzrostu czynny biologicznie rozpoznano u 12 pozostałych (36%). U jednego chorego z brakiem wzrostu biologicznie czynnym doszło do wytworzenia się stawu rzekomego maziówkowego (Ryc. 3).

Do zabiegu operacyjnego kwalifikowano chorych zgodnie z kryteriami dotyczącymi leczenia złamań piszczeli z użyciem gwoździa śródszpikowego z blokowaniem: 1. ukończony wzrost kostny, 2. brak wzrostu w obrębie trzonu

Twenty-one patients developed complications other than bone union disturbances during the treatment of the tibial fractures. Those were most commonly superficial infections of the surgical wound and infections around the external fixator heads, which occurred in 13 patients. Seven patients developed deep infections involving the tibia. One patient had deep vein thrombosis within the operated limb.

Tibial non-union was diagnosed on the basis of the case history, physical examination (assessment of mobility, perfusion and nerve supply) and X-ray evidence. The diagnosis of non-union was made after a minimum of 5 months of malunion accompanied by concomitant clinical and radiological signs according to the Weber and Čech classification [8].

At baseline (qualification for intramedullary nailing surgery), non-unions had been present for an average of 116.7 weeks (median 68.57 days, range 17-1051 weeks), i.e. 26.96 months (median 15.5, range 5-241 months, see Fig. 2).

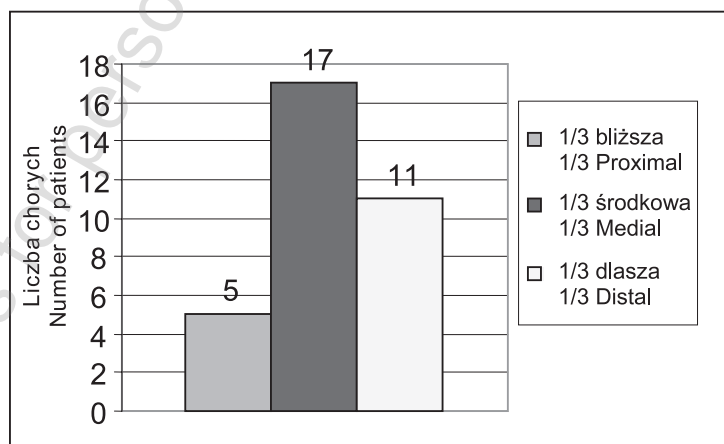
Most patients (21, i.e. 64%) were diagnosed to have a biologically non-active non-union, with biologically active non-unions diagnosed in the remaining 12 patients (36%). One patient with a biologically active non-union developed a synovial pseudarthrosis (Fig. 3).

Patients were qualified for surgical treatment according to the criteria for fracture treatment with a locked intramedullary nail: 1. completed bone growth. 2. non-union within the tibial shaft (a segment extending from 3 cm beneath the tibia tubercle to 6 cm above the joint surface of the tibia for the ankle bone).

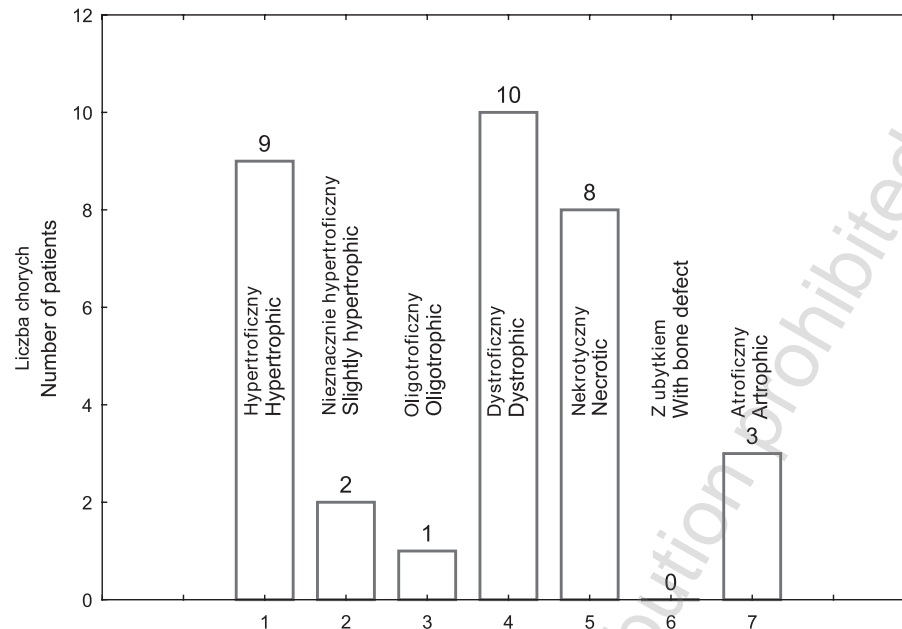
Patients with a history of documented infection at the fracture site were qualified for surgery if active infection was excluded (an X-ray examination, a minimum of 3 months without suppurative discharge from the fracture site).

Pregnant women and patients with contraindications to anaesthesia were also disqualified from surgery.

All but two of the patients who had been previously treated with external fixation were qualified for surgery



Ryc. 2. Lokalizacja braku wzrostu trzonu piszczeli w badanej populacji chorych
Fig. 2. Location of tibial shaft non-union in the study population



Ryc. 3. Typ braku zrostu w badanej grupie chorych wg klasyfikacji Webera i Čecha
 Fig. 3. Type of non-union according to the Weber and Čech classification

piszczeli (na odcinku od 3 cm poniżej guzowatości piszczeli oraz 6 cm powyżej powierzchni stawowej piszczeli dla kości skokowej).

Chorzy, u których na podstawie wywiadu i dokumentacji medycznej stwierdzono infekcję w miejscu złamania, byli kwalifikowani do zabiegu pod warunkiem wykluczenia czynnej infekcji (badanie rtg, minimalny 3-miesięczny okres bez wycieku treści ropnej z miejsca złamania).

Do zabiegu nie kwalifikowano także kobiet w ciąży oraz chorych z przeciwwskazaniami do znieczulenia.

Chorzy (z wyjątkiem dwóch), którzy byli leczeni wcześniej za pomocą stabilizatora zewnętrznego, kwalifikowani byli do zabiegu operacyjnego dopiero po jego wcześniejszym usunięciu (w tym okresie kończyna dolna była unieruchomiona w szynie gipsowej stopowo-podudziowej) i po całkowitym zagojeniu się ran po grotach, śrubach lub drutach Kirschnera. Średnio zabieg był wykonywany po 49 tygodniach od momentu usunięcia stabilizatora zewnętrznego (mediana 18, w zakresie od 0-595 tygodni).

Większość chorych (81,8%) była operowana w znieczuleniu przewodowym (blok podpajęczynówkowy), w ułożeniu na plecach na zwykłym stole operacyjnym przeziernym dla promieniowania rentgenowskiego. U żadnego z nich nie stosowano wyciągu szkieletowego.

U 14 chorych zabieg był wykonywany w niedokrwieniu. Średni czas niedokrwienia wyniósł 142,29 minuty (mediana 130, w zakresie od 90 do 205 minut). W 71% przypadków niedokrwienia stosowane było wówczas, gdy otwierano miejsce braku zrostu.

Gwoźdź śródszpikowy zakładano zgodnie z techniką rekomendowaną przez grupę AO/ASIF [13]. W zależności od preferencji operującego chirurga stosowano dostęp pośredni z rozwarstwieniem więzadła rzepki lub dostęp

only after fixator was removed (the lower limb was immobilised in a foot-tibia plaster splint at the time) and the wounds left after the removal of heads, screws or Kirschner wires had healed completely. The surgery was performed after an average of 49 weeks since external fixator removal (median 18, range 0-595 weeks).

The majority of patients (81.8%) were operated under conduction anaesthesia (subarachnoid block) in a supine position on a regular X-ray-permeable operating table. Skeletal traction was not used in any of the patients.

The surgery was performed in ischaemia in 14 patients. Average duration of ischaemia was 142.9 minutes (median 130, range 90-205 minutes). In 71% of the cases, ischaemia was induced while the non-union site was being exposed.

The intramedullary nail was installed according to the technique recommended by AO/ASIF [13]. A medial approach with delamination of the patellar ligament or a medial approach with lateral retraction of the patellar ligament was used depending on operator preference. If the non-union site was opened, medullary cavity was reamed only after the wound had been sutured, which enabled bone chips, valuable osteoinductive and osteogenic material produced during the reaming, to remain between bone fragments.

In 16 patients, the nails were inserted without opening the non-union site, while in 17 patients they were inserted after exposing the non-union site and excising connective tissue.

Spongionasty was used in 3 patients (a graft of frozen cancellous bone from a tissue bank was used in one patient) and in 3 patients the Judet-Forbes procedure was performed simultaneously. Osteotomy or segmental resection of the fibula was performed in 19 patients.

prześrodkowy z odsunięciem więzadła rzepki do boku. U chorych, u których otwierano miejsce braku zrostu, kanał szpikowy był rozwiercany dopiero po zszyciu wykonanej rany. Dzięki temu powstające w trakcie rozwiercania jamy szpikowej wióry kostne stanowiące cenny materiał osteoindukcyjny i osteogeny pozostawały między odłamami.

U 16 chorych gwoździe założono bez otwierania miejsca braku zrostu. U 17 gwoździ założono po otwarciu miejsca braku zrostu oraz wycięciu tkanki łącznej.

Spongioplastykę zastosowano w 3 przypadkach (w jednym przypadku był to przeszczep kości mrożonej gąbczastej z banku tkanek), a u trzech chorych jednocześnie wykonano zabieg Judeta-Forbesa. U 19 chorych wykonano osteotomię lub odcinkową resekcję strzałki.

Po założeniu gwoździa u wszystkich chorych wykonano blokowanie gwoździa w odcinku proksymalnym i dystalnym. U 18 przeprowadzono je w sposób dynamiczny, a u 15 w sposób statyczny, przy czym u dwóch chorych wykonano kompresję odłamów przy użyciu śruby kompresyjnej (Ryc. 4).

Po zabiegu operacyjnym nie stosowano dodatkowego unieruchomienia. Chorzy byli pionizowani w pierwszej lub drugiej dobie i od tego momentu rozpoczęli czynną rehabilitację kończyny.

Po wypisaniu ze szpitala chorzy byli poddawani standardowej kontroli w trybie ambulatoryjnym w odstępach sześciotygodniowych do momentu uzyskania zrostu kostnego. Przy każdej wizycie przeprowadzano badanie fizykalne (ocena ruchomości stawu kolanowego i skokowo-goleniowego, stanu naczyniowego i neurologicznego kończyny) oraz badanie radiologiczne (zdjęcia podudzia w projekcjach przednio-tylnej i bocznej).

Zrost rozpoznawano na podstawie badania fizykalnego (brak dolegliwości bólowych w miejscu braku zrostu,

Following insertion, the nail was locked proximally and distally in all patients. Dynamic and static locking was used in 18 and 15 patients, respectively. A compression screw was used for compression of bone fragments in 2 patients (Fig. 4).

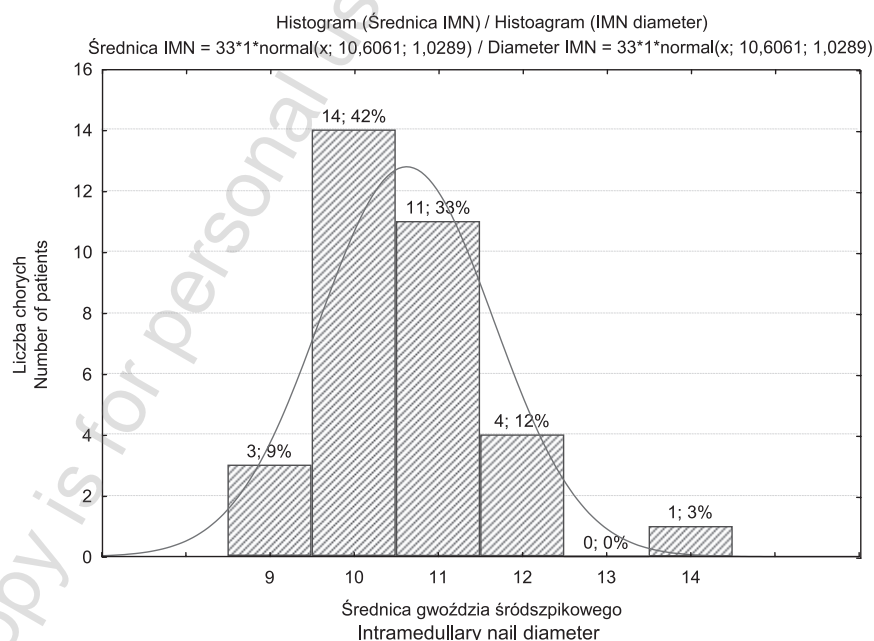
No additional immobilization was used post-operatively. Ambulation began on the first or second post-operative day and from that moment the patients commenced active rehabilitation of the limb.

After being discharged from hospital, the patients attended routine follow-up examinations on an outpatient basis at six-week intervals until bone union was achieved. Each follow-up assessment included a physical examination (evaluation of mobility in the knee and ankle joints, vascular and neurological status of the limb) and an X-ray examination (postero-anterior and lateral radiographs of the lower leg).

The diagnosis of bone union was based on the results of a physical examination (no pain at the non-union site and full weight-bearing capability) and postero-anterior and lateral radiographs. Radiological bone union was defined as the presence of at least three bone bridges in two projections or disappearance of the fracture slit.

When bone union had been achieved, the functional outcome was assessed according to the Johner-Wruhs scale [14].

Treatment failure was defined as lack of clinical and radiological signs of bone union 12 months after surgery.



Ryc. 4. Wykres średnicy zastosowanych gwoździ śródszpikowych w leczeniu braku zrostu trzonu piszczeli
Fig. 4. Diameters of the intramedullary nails used in treatment of tibial shaft non-union

możliwość pełnego obciążenia kończyny) i badania radiologicznego w projekcjach przednio-tylnej i bocznej. Za kryterium zrostu radiologicznego uznano obecność minimum trzech mostków kostnych w dwóch projekcjach lub zanik szpary złamania.

Po uzyskaniu zrostu kostnego wynik leczenia oceniano przy użyciu skali Johnera i Wrusha dla funkcjonalnej oceny wyników leczenia złamań trzonu piszczeli [14].

Za niepowodzenie leczenia uznano brak radiologicznych i klinicznych cech postępującego zrostu kostnego w ciągu 12 miesięcy po zabiegu operacyjnym.

WYNIKI

Zrost uzyskano u 31 chorych, co stanowi 94% ogółu badanych. Średni czas zrostu wyniósł 37,2 tygodnia (mediana 25,14, w zakresie 11 do 173 tygodni).

Po zabiegu gwoździowania śródszpikowego chorzy rozpoczęli częściowe obciążanie kończyny średnio po 19 dniach (mediana 3 w zakresie od 1-233 dni). Pełne obciążanie kończyny (możliwość stania na jednej kończynie) było możliwe średnio po 27 tygodniach (mediana 20 tygodni, w zakresie od 6-80 tygodni).

W grupie chorych z brakiem zrostu czynnym biologicznie uzyskane wyniki były nieznacznie lepsze niż w grupie chorych z brakiem zrostu nieczynnym biologicznie, jednak różnica ta nie była istotna statystycznie (test U Manna-Whitneya $p=0,807$) (Ryc. 5).

U wszystkich chorych z brakiem zrostu biologicznie czynnym uzyskano zrost. Średni jego czas wyniósł 25,51 tygodnia (mediana 17,4, w zakresie od 11 do 69 tygodni). Żaden z chorych nie wymagał także dodatkowych procedur operacyjnych.

Wśród chorych z brakiem zrostu biologicznie nieczynnym zrost uzyskano w 19 przypadkach, co stanowiło 90,4% populacji tej grupy. Średni czas zrostu wyniósł 45,8 tygodnia (mediana 31,1 tygodnia, w zakresie od 13,5 do 173,4 tygodnia). W grupie tej u czterech chorych z powo-

RESULTS

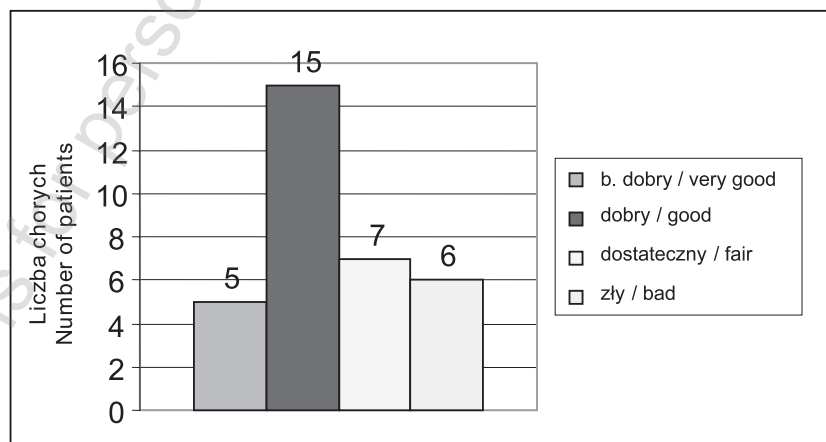
Bone union was achieved in 31 patients, i.e. 94% of the study group, following an average time of 37.2 weeks (median 25.14, range 11-173 weeks).

Following the intramedullary nailing procedure, patients commenced partial weight-bearing after an average of 19 days (median 3, range 1-233 days). Full weight-bearing (standing on one leg) was possible after an average of 27 weeks (median 20, range 6-80 weeks).

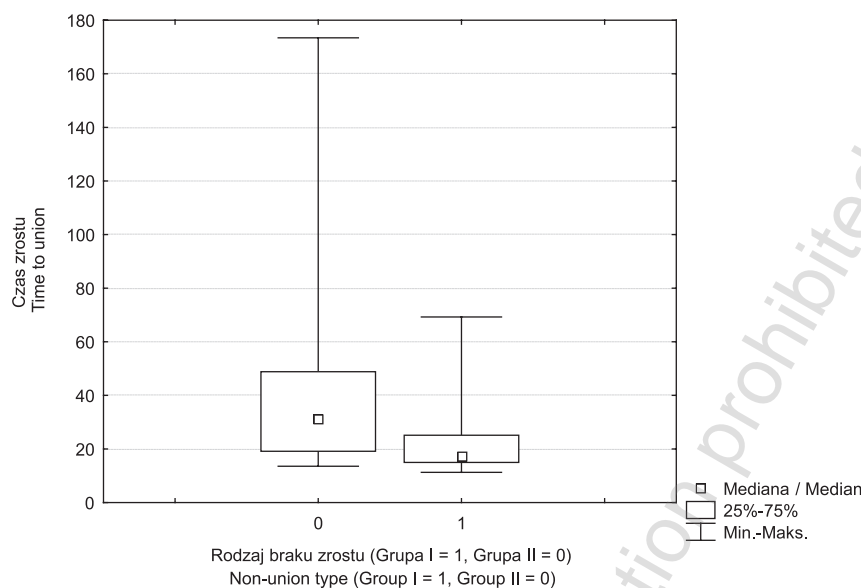
The outcomes were slightly better in the patients with a biologically active non-union displayed compared to the group with a biologically non-active non-union but the difference was statistically insignificant (U Mann-Whitney test, $p = 0.807$, see Fig. 5).

Bone union was achieved in all patients with a biologically active non-union, after an average of 25.51 weeks (median 17.4 weeks, range 11-69 weeks). None of the patients required additional surgery.

In the group with biologically non-active non-unions, bone union was achieved in 19 patients, i.e. 90.4% of the group, after an average time of 45.8 weeks (median 31.1 weeks, range 13.5-173.4 weeks). Four patients from this group required additional surgery due to lack of bone union progress following intramedullary nailing. A medullary autograft was performed in 1 patient, while the remaining



Ryc. 5. Wyniki leczenia braku zrostu trzonu piszczeli gwoździem śródszpikowym wg klasyfikacji Johnera i Wruhsa
 Fig. 5. Outcomes of treatment of tibial shaft non-union with intramedullary nailing according to the Johner and Wruhs scale



Ryc. 6. Wykresy ramka-wąsy przedstawiający różnicę czasu zrostu w poszczególnych grupach (Grupa I - brak zrostu biologicznie czynny, Grupa II - brak zrostu biologicznie nieczynny)

Fig. 6. Difference in the time necessary to achieve bone union by patient groups (Group I: biologically active non-union, Group II: biologically non-active non-union)

du braku postępu zrostu po gwoździowaniu śródszpikowym konieczne było zastosowanie dodatkowych zabiegów operacyjnych. U jednego chorego wykonano autogenny przeszczep szpiku kostnego, a u pozostałych 3 dekortykację korowo-okostnową według Judeta-Forbesa. Dwóch z nich dodatkowo wymagało kolejnej procedury chirurgicznej – dynamizacji zespolenia, połączonej w jednym przypadku z odcinkową resekcją strzałki.

U sześciu chorych z brakiem zrostu biologicznie nieczynnym doszło do powikłań infekcyjnych, przy czym u dwóch z nich zakażenie przybrało postać przewlekłą. U wszystkich tych chorych w trakcie pierwotnego leczenia po złamaniu wystąpiło zakażenie powierzchniowe lub głębokie. Mimo zakażenia u 5 chorych osiągnięto zrost. Średni czas zrostu u chorych z powikłaniami infekcyjnymi wyniósł 37,26 (mediana 29,57, w zakresie od 14 do 97 tygodni). W grupie chorych bez powikłań infekcyjnych zrost nastąpił średnio po 46,73 tygodniach (mediana 28,8, w zakresie od 15 do 173 tygodni), a więc później niż u chorych z zakażeniem. Różnica ta jednak nie była istotna statystycznie (test U Manna-Whitneya $p=0,853$).

Porównując czas zrostu pomiędzy chorymi z barkiem zrostu biologicznie czynnym i nieczynnym, stwierdzono, że czas zrostu u chorych z brakiem zrostu czynnym biologicznie był krótszy niemal o 20 tygodni w porównaniu z tymi, u których rozpoznano brak zrostu nieczynny biologicznie. Wykonując analizę statystyczną z użyciem testu U Manna-Whitneya stwierdzono, że różnica ta była istotna statystycznie ($p=0,0167$) (Ryc. 6).

3 patients underwent the Judet-Forbes corticoperiosteal decortication. Two of the patients required another surgery: dynamization of the nail combined with segmental fibula resection in one patient.

Six patients with a biologically non-active non-union developed a complicating infection which became chronic in two cases. All of those patients had developed superficial or deep infection during primary fracture treatment. Despite the infection, union was achieved in 5 patients. The average time after which union developed in patients with infection was 37.26 weeks (median 29.57 weeks, range 14-97 weeks). In patients without infection, bone union was achieved after an average of 46.73 weeks (median 28.8, range 15-173 weeks), i.e. later than in patients with infection. However, the difference was not statistically significant (U Mann-Whitney test, $p = 0.853$).

A comparison of the time to bone union in patients with biologically active and non-active non-union revealed that the time was almost 20 weeks' shorter in the patients with a biologically active non-union. The U Mann-Whitney test showed that the difference was statistically significant ($p = 0.0167$) (Fig. 6).

DYSKUSJA

W ciągu ostatnich dwóch wieków dzięki rozwojowi chirurgii i anestezjologii rozpoczęła się nowa era leczenia złamań kości. Bardzo duże znaczenie miały również wprowadzone do szpitali z końcem XIX wieku zasady aseptyki i antyseptyki (Sammelweiss, Lister, Halsted). Dzięki rozwojowi metalurgii powstały stopy metali nie tylko wytrzymałe mechanicznie, ale przede wszystkim biologicznie obojętne. Wszystkie te czynniki spowodowały, że coraz częściej podejmowane próby operacyjnego zespalania kości kończyły się powodzeniem [2,15].

Wiek XX wraz z gwałtownym rozwojem gospodarczym, rozwojem komunikacji, jak również z licznymi konfliktami zbrojnymi przyniósł znaczny wzrost liczby obrażeń, w tym także złamań kości. Powszechność tego zjawiska wymusiła zmianę sposobu leczenia złamań – z zachowawczego na operacyjny.

Prawdziwy przełom nastąpił jednak dopiero w drugiej połowie XX wieku. W 1958 roku grupa szwajcarskich chirurgów (Müller, Schneider, Willenegger i Allgöwer) zainspirowana doniesieniami belgijskiego chirurga Roberta Danisa zawiązała towarzystwo o nazwie Arbeitsgemeinschaft für Osteosynthesefragen (AO), którego celem były badania nad biologią zrostu kostnego oraz rozwój technik operacyjnego leczenia złamań. Od tego czasu coraz większa liczba złamań leczona jest operacyjnie.

Pomimo stałego wzrostu naszej wiedzy na temat biologii zrostu kostnego, jak również wprowadzenia coraz doskonalszych technik operacyjnych z użyciem bardzo zaawansowanych technicznie implantów, nadal u części leczonych chorych dochodzi do braku zrostu złamania.

Pod względem częstości zaburzeń zrostu od wielu lat pierwsze miejsce zajmuje kość piszczelowa. Według wielu autorów jej złamanie cieszy się najgorszą reputacją wśród wszystkich złamań u dorosłych [16]. Uważa się, że na 100 złamań trzonu piszczeli w 10 do 30 przypadkach pojawiają się zaburzenia zrostu, które u 2 chorych kończą się ostatecznie brakiem zrostu. Częstość ta nie zależy od wybranej metody leczenia, wzrasta jedynie w przypadku skomplikowanych otwartych złamań podudzia (brak zrostu może nawet wtedy dotyczyć 14% leczonych złamań) [5,6,7,17].

Przez wiele lat poszukiwano z jednej strony przyczyn niepowodzenia leczenia, a z drugiej strony próbowano znaleźć najskuteczniejszą metodę terapii braku zrostu. Jak dotąd nie wypracowano jednak żadnej metody mogącej nosić miano „złotego środka”, zapewniającej stuprocentową skuteczność leczenia.

Ze względu na bardzo częste występowanie powikłań zrostu po złamaniach trzonu piszczeli Gerhard Küntscher już na początku drugiej połowy ubiegłego wieku podał trzy zasady leczenia braku zrostu podudzia [12]:

1. Działanie osteogenne i osteoindukcyjne przeszczepu kostnego (unaczynionego i nieunaczynionego) zastosowanego wraz z unieruchomieniem gipsowym lub wewnętrzną stabilizacją.
2. Resekcja częściowa strzałki jako jedna z istotnych przyczyn zaburzeń zrostu (tzw. blokujące działanie strzałki)

DISCUSSION

Progress in surgery and anaesthesiology in the last two centuries has opened a new era in the treatment of bone fractures. Of paramount importance was also the introduction of aseptic and antiseptic principles in hospitals at the end of the 19th century (Sammelweiss, Lister, Halsted). Progress in metallurgy resulted in the invention of metal alloys that were not only mechanically durable but also, more importantly, biologically neutral. All these factors contributed to increasing clinical success with surgical osteosynthesis [2,15].

In the 20th century, rapid economic development, new means of transport and numerous armed conflicts contributed to a considerable increase in the incidence of injuries, including bone fractures. The scale of this phenomenon necessitated a change in the approach to fracture treatment from conservative to surgical management.

Nevertheless, a genuine breakthrough was to occur only in the second half of the 20th century. In 1958, a group of Swiss surgeons (Müller, Schneider, Willenegger and Allgöwer), inspired by reports of their Belgian colleague Robert Danis, founded the Arbeitsgemeinschaft für Osteosynthesefragen (AO), an association whose aims included investigation of the biology of bone union and development of techniques of surgical treatment of fractures. Since that time, an increasing proportion of fractures has been treated surgically.

Despite continuing growth of knowledge on the biology of bone union and the introduction of increasingly refined surgery techniques using technically sophisticated implants, some patients still develop non-union.

Tibial fractures have been associated with the highest rates of bone union disturbances for many years. Many authors consider them to be the most difficult of all fractures in adults [16]. It is estimated that 10-30 out of every 100 tibial shaft fractures are associated with bone union disturbances, with 2% of patients ultimately developing a non-union. This proportion does not vary across methods of treatment, increasing only for complicated open fractures of the lower leg, where non-unions occur in as much as 14% of patients [5,6,7,17].

Search for the causes of treatment failure as well as for the most efficient method of non-union therapy has been continuing for many years. Nonetheless, a method that would guarantee healing in all patients is yet to be developed.

Due to a very high prevalence of bone union disturbances after fractures of the tibial shaft, as early as at the beginning of the second half of the 20th century three principles of treatment of tibial non-unions were proposed by Gerhard Küntscher [12]:

1. Osteogenic and osteoinductive effect of bone graft (vascularised and non-vascularised) used in combination with plaster immobilization or internal fixation.
2. Partial resection of the fibula as one of significant causes of bone union disturbances (so-called locking effect of the fibula), provided it was not fractured during the injury or has already healed.
3. Stimulation of delayed osteogenic potential within

– o ile w ogóle nie została ona złamana w trakcie urazu lub doszło już do jej zrostu.

3. Stymulacja opóźnionego potencjału osteogennego w obrębie braku zrostu poprzez stabilizację odłamów z użyciem gwoździa śródszpikowego.

Obecnie coraz więcej autorów uznaje gwoździowanie śródszpikowe z rozwierceniem jamy szpikowej jako metodę z wyboru w leczeniu braku zrostu trzonu piszczeli [9, 18,19,20,21,22]. Zaletami tej metody jest duża skuteczność, szybki czas zrostu, mała liczba powikłań infekcyjnych, a przede wszystkim możliwość wdrożenia wczesnej rehabilitacji. Położenie samego gwoździa w osi mechanicznej piszczeli pozwala dodatkowo na wczesne obciążanie kończyny, bez większego ryzyka zmęczeniowego złamania implantu. Dodatkowo obciążanie zwiększa kompresję między odłamami, co działa stymulująco na zrost kostny [5,13,19]. Sam zabieg, choć często trudny technicznie, jest mało obciążający dla chorego, co daje szansę na znaczne skrócenie czasu pobytu w szpitalu, a co za tym idzie istotnie obniża koszty leczenia [23]. Poprzez rozwiercenie jamy szpikowej z jednej strony odtwarzamy jej drożność, umożliwiając tym samym odtworzenie się prawidłowego unaczynienia śródkostnego, z drugiej zaś strony uzyskujemy wióry kostne stanowiące swoisty autogeny przeszczep kostny. Dzięki temu nie jest potrzebne stosowanie dodatkowych przeszczepów kostnych w brakach zrostu biologicznie nieczynnych [18,19,20,24].

W grupie 33 chorych z brakiem zrostu w obrębie trzonu kości piszczelowej w wyniku leczenia z użyciem gwoździa śródszpikowego z rozwierceniem jamy szpikowej zrost uzyskano u 31 chorych. Stanowi to 94% ogółu badanych. Wynik ten jest porównywalny z rezultatami uzyskanymi przez innych autorów leczących brak zrostu z użyciem gwoździa śródszpikowego. Skuteczność tej metody jest określana na 93-100% [5,9,12,25,26,27,28,29,30] i jest lepsza w porównaniu z innymi metodami leczenia braku zrostu trzonu piszczeli (przeszczepy kostne 72-82%, stymulacja elektryczna 72%, zespolenie płytką 90-98%) [9,20].

Do oceny funkcjonalnej wyniku leczenia zastosowano skalę Johnera i Wrusha stworzoną do oceny leczenia złamań goleni przy użyciu gwoździa śródszpikowego [14]. U 60% badanych uzyskano wyniki dobre i bardzo dobre. Skala ta w sposób bardzo restrykcyjny ocenia funkcjonalny wynik terapii. Większość autorów posługuje się własnymi skalami oceny, których kryteria są bardziej liberalne [12,31]. Uzyskane wyniki różnią się od wyników po leczeniu złamań goleni. Jednak w prowadzonych badaniach na dużej populacji pacjentów funkcjonalne wyniki leczenia braków zrostu w kończynie dolnej są znacznie gorsze od wyników leczenia jej złamań. Znaczna długość czasu trwania zaburzeń zrostu oraz ich długotrwałe leczenie, często z zastosowaniem wielu metod, wpływają na znaczne pogorszenie jakości życia chorych. Samo leczenie generuje nie tylko bardzo wysokie koszty bezpośrednie, ale również wysokie koszty pośrednie wynikające z niepełnosprawności. Dlatego też wynik funkcjonalny leczenia braku zrostu jest często gorszy od wyniku jaki osiągają pacjenci po amputacji kończyny dolnej. Wielu autorów uważa, że powrót do sprawności po wyleczeniu braku zrostu

non-union by stabilization of bone fragments using an intramedullary nail.

Currently, an increasing number of authors considers intramedullary nailing with reaming of the medullary cavity to be the method of choice in the treatment of tibial non-union [9,18,19,20,21,22]. High efficacy, short time to bone union, few complicating infections and, above all, the possibility of early rehabilitation are the advantages of this method. Additionally, insertion of the nail along the mechanical axis of the tibia enables early weight-bearing without a significant risk of implant fracture. What is more, weight-bearing increases compression between bone fragments, stimulating bone union [5,13,19]. The procedure, though often technically difficult, is not a great strain for patients, and so the duration of hospital stay may be considerably reduced, which significantly decreases the cost of treatment [23]. Reaming of the medullary cavity not only restores its patency, enabling regeneration of appropriate intraosseous vascularisation, but also produces bone chips, which are a specific bone autograft. Therefore, additional bone grafting is not necessary in biologically non-active non-unions [18,19,20,24].

In the group of 33 tibial non-union patients treated using intramedullary nailing with reaming of the medullary cavity, bone union was achieved in 31 patients, i.e. 94% of the group. This outcome is comparable to those obtained by other authors treating non-union with intramedullary nailing. The efficacy of this method is estimated at 93-100% [5,9,12,25,26,27,28,29,30], making it superior to other methods of treatment of tibial shaft non-union, with reported success rates of 72%-82% for bone grafts, 72% for electrical stimulation and 90%-98% for plating [9,20].

The functional outcome was evaluated according to the Johner-Wruhs scale, designed for the assessment of lower leg fracture treatment using intramedullary nailing [14]. Sixty per cent of patients scored well and very well. The scale provides a very restrictive assessment of the functional outcome of the treatment. Most authors use their own scales which are more liberal [12,31]. The outcomes differ from those obtained with lower leg fracture treatment. However, in studies embracing large patient populations, functional outcomes of non-union treatment in the lower limb have been significantly poorer than outcomes of fracture treatment in the limb. The persistence of malunion and long duration of the treatment, frequently employing a number of methods, significantly affect the patient's quality of life. In addition to very high direct costs of treatment, there are also high indirect costs associated with the patient's disability. Therefore, functional outcomes of non-union treatment frequently tend to be poorer than the outcomes of lower limb amputation. Many authors believe that restoration of limb function after successful non-union treatment requires a considerably longer period of time than after a fracture. Thus, functional assessment of the limb after 3 or more years is more reliable than one made a year after treatment completion [32]. Analysis of the effect of a number of factors on functional treatment outcomes on the Johner-Wruhs scale showed that the final functional outcome was significantly adversely affected by

trwa znacznie dłużej niż po złamaniach, stąd też ocena funkcji kończyny jest bardziej miarodajna nie po roku, ale po 3 lub więcej latach od zakończenia leczenia [32].

W wyniku przeprowadzonej analizy wpływu wielu czynników na wynik funkcjonalny leczenia w skali Johnera i Wrusha stwierdzono, że czynnikiem pogarszającym statystycznie istotnie ostateczny wynik funkcjonalny leczenia była łączna liczba zabiegów operacyjnych, jakie przebył chory od złamania piszczeli do momentu uzyskania zrostu.

Czas trwania zrostu w badanej populacji po zabiegu gwoździowania śródszpikowego wahał się od 11 do 173 tygodni. Średnio wynosił on 37 tygodni, przy czym 75% chorych uzyskało zrost po 25 tygodniach. Wynik ten jest porównywalny z rezultatami prezentowanymi w badaniach innych autorów. Według danych literaturowych czas zrostu po leczeniu braku zrostu piszczeli gwoździem śródszpikowym waha się od 2 do 15 miesięcy (tj. od 9 do 65 tygodni) [5,7,9,12,17,19,25,26,33,34,35,36].

Porównując czas zrostu pomiędzy chorymi z brakiem zrostu biologicznie czynnym oraz biologicznie nieczynnym stwierdzono wydłużenie czasu zrostu w grupie biologicznie nieczynnej (grupa II). Różnica ta była statystycznie znamienna. Wpływ rodzaju braku zrostu (pod względem jego biologicznej aktywności) na czas zrostu po leczeniu gwoździem śródszpikowym z rozwierceniem jamy szpikowej analizowali Clancey, Johnson oraz Alho. Jednak jedynie Johnson w swojej pracy stwierdził statystycznie znamienne wydłużenie czasu zrostu w brakach zrostu biologicznie nieczynnych, przy czym każdorazowo w trakcie zabiegu stosował on przeszczep kości gąbczastej [12, 25,26].

WNIOSEK

W badanej grupie chorych gwoźdź śródszpikowy blokowany z rozwierceniem jamy szpikowej okazał się skuteczną metodą leczenia aseptycznego braku zrostu trzonu piszczeli i nie wymagał stosowania dodatkowych przeszczepów kostnych. Ze względu na niewielką liczbę chorych ujętych w analizie wniosek ten należy traktować jako wstępny.

PIŚMIENNICTWO / REFERENCES

1. Sumner-Smith G, Schenk RK, Müller J, Willenegger H. Non-union of fractures. W: Sumner-Smith G. Bone in Clinical Orthopaedics. II wyd. Stuttgart – New York: AO Publishing – Thieme; 2002: 349-77.
2. Labitzke R. Von der „Knochennaht“ zu zeitgenössischen Osteosynthesen – eine Chronologie Chirurg 1995; 66: 452-8.
3. Knothe U, Knothe Tate ML, Perren S. 300 Years of Intramedullary Fixation – from Aztec Practice to Standard Treatment Modality. Eur J Trauma 2000; 26: 217-25.
4. Court-Brown CM, Keating JF, Christie J, McQueen MM. Exchange Intramedullary Nailing. Its Use in Aseptic Tibial Nonunion. J Bone Joint Surg Br 1995; 77-B (3): 407-11.
5. Goulet JA, Hak DJ. Nonunions and Malunions of the Tibia. W: Chapman WM. Chapman's Orthopaedic Surgery. Philadelphia: Lippincott Williams&Wilkins; 2001. Vol. 1. 977-99.
6. Wadell JP, Reardon GP. Complications of Tibial Shaft Fractures. Clin Orthop 1983; 178: 173-8.
7. Warren SB, Brooker AF. Inamedullary Nailing of Tibial Nonunions. Clin Orthop 1992; 285: 236-243.
8. Weber BG, Čech O. Pseudarthrosis. Bern, Stuttgart, Vienna: Hans Huber Publishers; 1976.
9. Wiss DA, Stetson WB. Tibial Nonunion: Treatment Alternatives. J Am Acad Orthop Surg 1996; 4 (5): 249-57.
10. Sidorski T, Bieniek J, Komar-Klatt K, Kuzionowicz E. Przyczyny powstawania i wyniki leczenia niezrośniętych złamań trzonów kości długich na podstawie materiału własnego. Chir Narz Ruchu Ortop Pol 1961; 26 (5): 575-83.

the total number of surgeries which the patient underwent from tibial fracture to bone union.

The time necessary to achieve bone union following intramedullary nailing ranged from 11 to 173 weeks in the study population, with an average of 37 weeks and 75% of the patients achieving bone union within 25 weeks. These data are comparable to those obtained by other authors. According to literature data, the time necessary to achieve bone union following tibial non-union treatment with intramedullary nailing ranges from 2 to 15 months (i.e. 9-65 weeks) [5,7,9,12,17,19,25,26,33,34,35,36].

A comparison of the time to bone union in patients with biologically active vs. non-active bone union showed that the time was statistically significantly longer in the non-active non-union group (group II). The effect of the type of non-union (with respect to its biological activity) on the time necessary to achieve bone union following intramedullary nailing with reaming of the medullary cavity has been analysed by Clancey, Johnson and Alho. However, only Johnson found the time to be significantly longer for biologically non-active non-unions. He used cancellous bone grafts during every procedure [12,25,26].

CONCLUSIONS

Locked intramedullary nailing with reaming of the medullary cavity has proved to be an effective treatment for aseptic non-union of the tibial shaft. What is more, it does not require additional bone grafting. This conclusion must be regarded as tentative in view of the small sample size.

11. Emami A, Mjöberg B, Ragnarsson B, Larsson S. Changing epidemiology of tibial shaft fractures. *Acta Orthop Scand* 1996; 67 (6): 557-61.
12. Alho A, Ekland A, Stromsoe K, Benterud JG.: Nonunion of Tibial Shaft Fractures Treated with Locked Intramedullary Nailing without Bone Grafting. *J Trauma* 1993; 34 (1): 62-7.
13. Müller ME, Allgöwer M, Schneider R, Willenegger H: Manual of Internal Fixation. Techniques Recommended by the AO-ASIF Group III. Berlin-Heidelberg-New York: Springer-Verlag; 1991.
14. Johner R, Wrush O. Classification of tibial shaft fractures. and correlation with results after rigid internal fixation. *Clin Orthop* 1983; 178: 7-25.
15. Lentz W. Die Geschichte der Marknagelung. Ein kurzer Rückblick. *Chirurg* 1990; 61: 474-80.
16. Oni OOA, Hui A, Gregg PJ: The Healing of Closed Tibial Shaft Fractures. The Natural History of Union with Closed Treatment. *J Bone and Joint Surg Br* 1988; 70-B (5): 787-90.
17. Court-Brown CM, Christie J, McQueen MM. Closed Intramedullary Tibial Nailing: Its Use in Closed and Type I Open Fractures. *J Bone Joint Surg Br* 1990; 72-B (4): 605-11.
18. Bone LB, Johnson KD. Treatment of Tibial Fractures by Reaming and Intramedullary Nailing. *J Bone Joint Surg Am* 1986; 68-A (6): 877-87.
19. Kempf I, Grosse A, Rigaut P. The Treatment of Noninfected Pseudoarthrosis of the Femur and Tibia with Locked Intramedullary Nailing. *Clin Orthop* 1986; 212: 142-54.
20. La Velle D. Delayed Union and Nonunion of Fractures. W: Canale ST. *Campbell's Operative Orthopaedics*. X wyd. CD-ROM. Mosby, Inc.; 2003. ch. 56.
21. Rodriguez-Merchan EC, Forriol F. Nonunion: General Principles and Experimental Data. *Clin Orthop* 2004; 419: 4-12.
22. Wójcik K, Gaździk TS, Barańska T, Nolewajka M. Gwoździowanie śródspikowe z ryglowaniem w powikłaniach zrostu. *Ortopedia Traumatologia Rehabilitacja* 2000; 3: 49-53.
23. Olerud S, Karlstrom G. The Spectrum of Intramedullary Nailing of the Tibia. *Clin Orthop* 1986; 212: 101-12.
24. Puno RM, Teynor JT, Nagano J, Gustilo RB. Critical Analysis of Results of Treatment of 201 Tibial Shaft Fractures. *Clin Orthop* 1986; 212: 113-21.
25. Clancey GJ, Winquist RA, Hansen ST. Nonunion of the Tibia Treated with Küntscher Intramedullary Nailing. *Clin Orthop* 1982; 167: 191-6.
26. Johnson EE, Marder RA. Open Intramedullary Nailing and Bone-Grafting for Non-Union of Tibial Diaphyseal Fractures. *J Bone Joint Surg Am* 1987; 69-A (3): 375-80.
27. Kettunen J, Mäkelä EA, Turunen V, Suomalainen O, Partanen K. Percutaneous bone grafting in the treatment of the delayed union and non-union of tibial fractures. *Injury* 2002; 33 (3): 239-245.
28. Lifeso RM, Al-Saati F. The Treatment of Infected and Uninfected Non-union. *J Bone Joint Surg Br* 1984; 66-B (4): 573-9.
29. Panasiuk M, Kmiecik M. Rezultaty leczenia aseptycznych stawów rzekomych trzonów kości długich metodą rozwiercenia kanału szpikowego ze stabilizacją śródspikową. *Chir Narz Ruchu Ortop Pol* 2004; 69 (4): 229-33.
30. Ziółek M, Piekarczyk P, Krocak S, Skrok świeżych. Leczenie świeżych i powikłanych zaburzeniami zrostu złamań kości udowej i piszczelowej metodą ryglowanego gwoździa śródspikowego – doniesienie wstępne. *Kwart Ortop* 2002; 4: 277-84.
31. Kasperczyk WJ, Mahlke L, Tscherne H. Diaphysäre Pseudarthrosen. *Orthopäde* 1996; 25 (5): 416-28.
32. Złowodzki M, Obremsky WT, Thomison JB, Kregor PJ: Functional Outcome After Treatment of Lower-Extremity Nonunions. *J Trauma* 2005; 58 (2): 312-7.
33. Niedźwiedzki T, Szuścik M, Niedźwiedzki Ł. Blokowany gwóźdź śródspikowy z rozwiercaniem jamy szpikowej w leczeniu stawów rzekomych kości udowej i piszczeli. *Chir Narz Ruchu Ortop Pol* 2002; 67 (5): 491-8.
34. Rosen H. Nonunion and Malunion. W: Browner BD. *Skeletal Trauma on CD-ROM*. Philadelphia: WB Saunders Company; 1998. ch. 21.
35. Sledge SL, Johnson KD, Henley MB, Watson JT. Intramedullary Nailing with Reaming to Treat Non-Union of the Tibia. *J Bone Joint Surg Am* 1989; 71-A (7): 1004-19.
36. Wu CC, Shih CH, Chen WJ, Tai CL. High Success Rate With Exchange Nailing to Treat a Tibial Shaft Aseptic Nonunion. *J Orthop Trauma* 1999; 13 (1): 33-8.