Ortopedia Traumatologia Rehabilitacja
© MEDSPORTPRESS, 2008; 1(6); Vol. 10, 35-43

Zastosowanie ryglowanych gwoździ śródszpikowych w leczeniu zaburzeń zrostu kości przedramienia

The Results of Locked Intramedullary Nailing for Non-union of Forearm Bones

Ryszard Krzykawski[A,B,E,F], Roman Król[A,B,E,F], Adam Kamiński[B,E,F]

Oddział Ortopedyczno-Urazowy, Specjalistyczny Szpital im. prof. A. Sokołowskiego, Szczecin – Zdunowo
Department of Orthopaedics & Traumatology, Prof. A. Sokołowski Memorial Specialised Hospital, Szczecin – Zdunowo, Poland

STRESZCZENIE

Wstęp. Autorzy przedstawiają taktykę postępowania i wyniki leczenia 14 pacjentów – 3 kobiet i 11 mężczyzn w wieku od 19 do 59 lat, z zaburzeniem zrostu trzonów kości przedramienia zmodyfikowaną metodą Nicoll'a.

Materiał i metody. W omawianej grupie wszyscy byli wielokrotnie leczeni poza naszym oddziałem, a u 1 chorego współistniał czynny proces zapalny. Leczenie operacyjne polegało na: usunięciu zespolenia, martwiczych i sklerotycznych tkanek, udrożnieniu i rozwiercaniu, do rozmiaru gwoździa, jamy szpikowej oraz uzupełnieniu ubytku kostnego litym przeszczepem korowo-gąbczastym pobranym z talerza biodrowego, wklinowanym pomiędzy odłamy i śródszpikowym zespoleniu gwoździem podwójnie ryglowanym przeprowadzonym przez kanał wywiercony w przeszczepie. W przypadku zakażonego stawu rzekomego w pierwszym etapie leczenia usunięto materiał zespalający po poprzednich zabiegach oraz martwaki kostne i ziarninę zapalną. Odłamy ustalono stabilizatorem zewnętrznym. Po opanowaniu procesu zapalnego w drugim etapie uzupełniono ubytek kości litym przeszczepem kostnym z talerza biodrowego, a kości przedramienia stabilizowano śródszpikowymi gwoździami ryglowanymi. Nie stosowano w całej omawianej grupie unieruchomienia zewnętrznego. Bezpośrednio po zabiegu rozpoczynano ćwiczenia usprawniające.

Wyniki. Wgojenie przeszczepu i przebudowę kostną, u 7 chorych ze złamaniem jednej kości, uzyskano po 26 tygodniach, a u 4 ze stawem rzekomym obu kości przedramienia po 33 tygodniach oraz u 2, u których przeszczep miał 5 cm długości – po 28 tygodniach, u 1 z zakażonym stawem rzekomym – po 40 tygodniach. W całej omawianej grupie uzyskaliśmy pełny zakres ruchu pronacji i supinacji przedramienia oraz ruchu zgięcia dłoniowego i grzbietowego nadgarstka. Zakres ruchu zgięcia i wyprostu stawu łokciowego u 10 jest pełny, a u 4 wyprost jest ograniczony o 20°, a zgięcie o 10°. Nie obserwowaliśmy powikłań septycznych.

Wnioski. Stabilizacja śródszpikowa w leczeniu stawów rzekomych przedramienia z zastosowaniem przeszczepu korowo-gąbczastego jest prosta technicznie, nie wymaga unieruchomienia zewnętrznego, pozwala na wczesne pooperacyjne usprawnianie.

Słowa kluczowe: staw rzekomy, przeszczep lity, leczenie operacyjne

SUMMARY

Background. We report our experience with the use of a full-thickness corticocancellous iliac-crest graft, 1 to 5 centimetres in length, to treat established non-union of the radius and/or ulna.

Material and methods. The technique was used in 14 patients (11 men and 3 women, aged 19 to 59). All patients had been subjected to repeated surgery at other centres. One patient had an active complicating infection. Following removal of previous osteosynthesis device and of necrotic or sclerotic tissues, patency was restored in the medullary cavity which was then reamed to the diameter of the nail and a full-thickness corticocancellous iliac-crest graft was locked between the bony fragments. Grafting was combined with rigid fixation with a double-locked intramedullary nail inserted into a canal drilled in the graft. In the patient with an infected arthrodesis, the initial treatment consisted in evacuation of a previously inserted metal plate, sequestrectomy, and external fixation followed by antibiotics. After eradication of the bone infection, the grafting and fixation with the use of an intramedullary locking nail were carried out in the second stage. External fixation was not used in the entire group. Rehabilitation was commenced early after the procedure.

Results. Graft incorporation and bone remodelling was achieved between the 26th and 33rd post-operative week in seven patients with fractures of one bone. In four patients with non-union of the radius and ulna, bone union was achieved after 33 weeks. In another two patients with a graft 5 cm in length, bone union was achieved after 28 weeks. In one patient with a bone infection, the grafts were well incorporated after 40 weeks. The wrist and elbow range of motion was satisfactory in all patients.

Conclusions. Intramedullary nailing for non-union of forearm bones with corticocancellous grafting is technically easy, does not require immobilization in a cast and enables early postoperative rehabilitation.

Key words: pseudoarthrosis, solid graft, operative treatment

WSTĘP

Jednym z najczęstszych powikłań leczenia złamań kości przedramienia jest zaburzenie zrostu kości łokciowej lub promieniowej, a także obu tych kości jednocześnie. Następstwem tego jest zaburzona długość i oś przedramienia, co w znacznym stopniu ogranicza biomechanikę integralnego układu, jaki stanowią obie te kości.

Stosowanie w leczeniu zaburzeń zrostu kości przedramienia, zespolenia prętami Rusha, płytką lub śrubami, a także długotrwałe unieruchomienie zewnętrzne opatrunkiem gipsowym prowadzi w znacznym odsetku przypadków do wielu powikłań [1,2].

Najpoważniejszym powikłaniem takiego postępowania jest atroficzny staw rzekomy kości przedramienia, często zakażony, ze skróceniem odłamów, a ubytek kości narasta w następstwie resekcji sklerotycznych końców stawu rzekomego w czasie kolejnych zabiegów operacyjnych [3,4].

Taktyka postępowania w leczeniu stawów rzekomych z ubytkiem kości przedramienia obejmuje: odtworzenie długości kości, stabilne zespolenie i przywrócenie biomechanicznych warunków funkcji przedramienia [5].

W 1956 r. Nicoll zaproponował w leczeniu stawów rzekomych przedramienia z ubytkiem kości zastosowanie przeszczepu gąbczastego pobranego z talerza biodrowego, który stabilizował płytą lub śrubami [6].

Grace i Eversman w 1980 r. zmodyfikowali postępowanie Nicoll'a i zaproponowali przeszczep korowo-gąbczasty, który także stabilizowali płytą lub śrubami [7]. Kolejne modyfikacje tej metody przedstawili w roku 1982 Shelton i Sage, w roku 2002 Dowey i Simod oraz w roku 2005 Piotrowski [8,9,10]. Innym sposobem postępowania w leczeniu stawów rzekomych kości przedramienia jest transport kostny wg techniki Ilizarowa lub zastosowanie przeszczepu unaczynionego [11,12,13,14].

Stosowanie w okresie pooperacyjnym długotrwałego unieruchomienia gipsowego prowadzi do ograniczenia pronacji i supinacji przedramienia, ruchomości stawu łokciowego i nadgarstka, dlatego stabilne zespolenie odłamów z odtworzeniem długości kości jest podstawowym warunkiem przywrócenia sprawności i zakresu ruchu stawu łokciowego i nadgarstka, a także pronacji i supinacji przedramienia.

Celem pracy jest przedstawienie taktyki postępowania i wyników leczenia powikłań zrostu kości przedramienia z zastosowaniem litego przeszczepu odtwarzającego długość kości oraz stabilizacji ryglowanym gwoździem śródszpikowym.

BACKGROUND

One of the most frequent complications of the treatment of forearm bone fractures is non-union of the ulna or radius, or both bones. It results in a discrepancy of forearm length and axis, which to a great extent limits the biomechanics of the integral system formed of these two bones.

The treatment of non-union of forearm bones with a Rush rod, plate or screw fixation, as well as a long-term immobilisation in a plaster cast lead to many complications in a considerable percentage of patients [1,2].

The most serious complication of the treatment is an atrophic pseudoarthrosis of forearm bones, often infected with fragment shortening, and the bone loss progresses as a result of resection of sclerotic ends of the pseudoarthrosis during subsequent operative procedures [3,4].

The procedure for treatment of a pseudoarthrosis with forearm bone loss involves the reconstruction of bone length, stable fixation and the restoration of biomechanical conditions for forearm function [5].

In 1956 Nicoll proposed a new treatment method for forearm pseudoarthrosis with bone loss. It consisted in the use of a cancellous graft obtained from the iliac crest which was then fixed with a plate or screws [6].

In 1980 Grace and Eversmann modified Nicoll's method and proposed the use of a corticocancellous graft which was also fixed with a plate or screws [7]. Subsequent modifications of this method were introduced by Shelton and Sage in 1982, Dowey and Simod in 2002 and Piotrowski in 2005 [8,9,10]. Another approach to the treatment of pseudoarthrosis of forearm bones is bone transport as developed by Ilizarov or the use of a vascularized graft [11,12,13,14].

The use of prolonged plaster cast immobilization results in the limitation of forearm pronation and supination, as well as elbow and wrist mobility. Accordingly, a stable fixation of fragments with reconstruction of bone length is a fundamental to the restoration of the dexterity and mobility of elbow and the wrist, as well as forearm pronation and supination.

The aim of this work is to present the approach to and outcomes of the treatment of forearm bone union complications with the use of a solid graft which allows reconstructing bone length and locked intramedullary nail fixation.

MATERIAŁ I METODY

W latach od 2004 do 2006 roku leczono 14 pacjentów, 3 kobiety i 11 mężczyzn w wieku od 19 do

MATERIAL AND METHODS

A total of 14 patients with non-union of forearm bones (3 women and 11 men aged 19-59 years, mean

59 lat (średnia 32), z zaburzeniem zrostu kości przedramienia, u 7 pacjentów złamana była kość promieniowa, u 4 kość łokciowa oraz u 3 obie kości przedramienia.

Wszyscy chorzy omawianej grupy byli leczeni przed przyjęciem do tutejszego oddziału w innych ośrodkach.

Pierwotnie zastosowanym sposobem leczenia było zespolenie płytą lub śrubami oraz doleczanie w okresie pooperacyjnym unieruchomieniem w pełnym opatrunku gipsowym z ujęciem stawu łokciowego średnio przez 6 tygodni (od 2 do 8 tyg.) oraz różnego typu ortezami stabilizującymi przez kolejne średnio 5 tygodni (od 2 do 8 tyg.).

Mechanizm pierwotnego urazu u 6 to wypadek komunikacyjny, u 5 upadek, a u 3 bójka. U 8 chorych ze złamaniem przedramienia współistniały inne obrażenia narządu ruchu.

W omawianej grupie był 1 chory z zakażonym stawem rzekomym w następstwie przebytego otwartego złamania typu I obu kości przedramienia, leczony wielokrotnie w innym ośrodku [15]. W chwili przyjęcia do leczenia w naszym oddziale pacjent ten miał czynną infekcję stawu rzekomego z przetoką, a przedoperacyjne posiewy wykazały florę typu Staphylococcus aureus MRSA.

U wszystkich chorych w chwili przyjęcia do tutejszego oddziału stwierdzono ograniczenie ruchomości stawu łokciowego: zgięcie od 70° do 140° (średnia 110°), wyprost od 0° do -50° (średnia -30°), pronacja od 20° do 70° (średnia 40°), supinacja od 20° do 90° (średnia 50°).

Kryterium włączenia do omawianej grupy było:
- staw rzekomy jednej lub obu kości przedramienia
- ubytek długości kości 1-5 cm
- korowo-gąbczasty przeszczep własny
- stabilizacja śródszpikowym gwoździem podwójnie ryglowanym
- okres obserwacji nie krótszy niż 12 miesięcy.

Taktyka postępowania operacyjnego:
1. Usunięcie zespolenia oraz wszystkich sklerotycznych i martwiczych tkanek z odświeżeniem do krwawiącej kości końców złamania.
2. Udrożnienie i rozwiercenie do rozmiaru gwoździa jamy szpikowej obu końców stawu rzekomego.
3. Pobranie przeszczepu korowo-gąbczastego z talerza biodrowego wielkości odpowiadającej ubytkowi, powiększonego o 2-5 mm tak, aby zaklinował się między końcami stawu rzekomego.

Przeszczep pobrany z talerza biodrowego po uformowaniu w kształcie litery „T" nawiercano wzdłuż długiej osi tak, aby stabilizujący gwóźdź śródszpikowy wprowadzić bez trudu w przeszczep. Po zabloko-

age 32 years), were treated between 2004 and 2006. Seven patients had a radius fracture, 4 patients had an ulnar fracture, and 3 patients had fractures of both forearm bones.

All the patients had been treated elsewhere prior to the admission to our department.

The original treatment consisted in a plate or screw fixation followed by postoperative immobilization in an above-elbow plaster cast for an average of 6 weeks (2-8 weeks) and the use of different fixators for another average period of 5 weeks (2-8 weeks).

The primary injury mechanism included traffic accidents in 6 cases, falls in 5 cases and fights in 3 cases. In 8 patients the forearm fracture coexisted with other musculoskeletal injuries.

One patient suffered from an infected pseudoarthrosis secondary to type I open fracture of both forearm bones and had been repeatedly treated at another centre [15].

On admission, the patient had an active infectious pseudoarthrosis with a fistula. Preoperative cultures demonstrated methicillin-resistant Staphylococcus aureus.

On admission to our department, all the patients presented with a limitation of elbow mobility: flexion of 70° to 140° (mean 110°), extension of 0° to -50° (mean -30°), pronation of 20° to 70° (mean 40°) and supination of 20° to 90° (mean 50°).

The following inclusion criteria were used:
- pseudoarthrosis of one or both forearm bones,
- bone length loss of 1-5 cm,
- corticocancellous autograft,
- double-locked intramedullary nail fixation,
- follow-up period not shorter than 12 months.

Surgical procedures included:
1. The removal of the fixation device and all sclerotic and necrotic tissues including the refreshing of fracture edges to a bleeding bone surface.
2. Restoring patency and reaming the medullary cavity of both pseudoarthrosis edges to the diameter of the nail.
3. Harvesting a corticocancellous graft from the iliac crest of a size corresponding to defect size, enlarged by 2-5 mm so that it could wedge between the edges of pseudoarthrosis.

The graft obtained from the iliac crest was then moulded into a T-shape and reamed along the long axis so that the intramedullary nail used for fixation could be easily inserted. Locking the nail was followed by drainage, suturing, and bandaging the wound to complete the operation.

During the first 24 hours following drainage removal, elbow and wrist movements were commenced, followed by pronation and supination after 3 weeks.

waniu gwoździa, drenaż, zszycie rany i opatrunek kończy zabieg operacyjny.

Po usunięciu drenażu, w pierwszej dobie rozpoczynaliśmy ruchy stawu łokciowego i nadgarstka, następnie po 3 tygodniach ruchy pronacji i supinacji. W przypadku zakażonego stawu rzekomego postępowano dwuetapowo: w pierwszym etapie leczenia usuwano materiał zespalający po poprzednich zabiegach operacyjnych z kości promieniowej oraz martwaki kostne i ziarninę zapalną, a odłamy ustalano stabilizatorem zewnętrznym (Ryc. 1). Po opanowaniu procesu zapalnego, w drugim etapie po okresie 6

In the patient with an infected pseudoarthrosis, the treatment procedure consisted of two stages. The first stage included the removal of the radius fixators used in previous operations, as well as bone sequesters and inflammatory granulation tissue. The bony fragments were stabilized with an external fixator (Fig. 1). In the second stage, when the inflammatory process was controlled after 6 weeks, the radial bone defect was filled with a solid corticocancellous graft obtained from the iliac crest and the ulnar bone fixator was removed. Both forearm bones were stabilized with a locked intramedullary nail (Fig. 2).

Ryc. 1. Pacjent Z. K. po usunięciu martwaków kostnych i ziarniny zapalnej, stabilizacja zewnętrzna kości promieniowej

Fig. 1. Patient Z. K. after sequestrectomy, removal of granulation tissue, external fixation of radial bone

Ryc. 2. Pacjent Z. K., radiogram wykonany 6 tygodni po uzupełnieniu ubytku kości promieniowej litym przeszczepem korowo-gąbczastym i stabilizacji śródszpikowymi gwoździami ryglowanymi obu kości przedramienia

Fig. 2. Patient Z. K. 6 weeks after correction of radial bone defect with solid corticocancellous graft and fixation of both forearm bones with intramedullary locking nails

Ryc. 3. Pacjent Z. K., kontrolny radiogram wykonany po 20 tygodniach
Fig. 3. Patent Z. K., follow-up radiograph at 20 weeks

tygodni uzupełniano ubytek kości promieniowej litym przeszczepem korowo-gąbczastym pobranym z talerza biodrowego oraz usuwano zespolenie kości łokciowej i obie kości stabilizowano śródszpikowym gwoździem ryglowanym (Ryc. 2).

U dwóch operowanych, z uwagi na powolne wgajanie się przeszczepu długości 5 cm, podawano autogenny szpik kostny pobrany z talerza biodrowego.

Badania kontrolne przeprowadzano w 6 tygodniu oraz w: 3, 6, 9 i 12 miesiącu po wykonanym zabiegu operacyjnym, a w razie konieczności częściej (Ryc. 3). Na radiogramach wykonanych w trakcie każdorazowej kontroli oceniano proces wgajania się przeszczepu, a w badaniu klinicznym zakres ruchu stawu łokciowego, nadgarstka i ruchy pronacji i supinacji.

WYNIKI

Do badania kontrolnego zgłosili się wszyscy chorzy z omawianej grupy. Cechy wgojenia się przeszczepu i pełną przebudowę kostną u 7 pacjentów uzyskano w okresie od 12 do 36 tygodni (średnio 26), a u 4 chorych ze stawem rzekomym obu kości przedramienia okres przebudowy kostnej i zrostu złamania wynosił od 26 do 40 tygodni (średnia 33). U 2, u których przeszczep miał 5 cm długości i w celu stymulacji zrostu podawano autogenny szpik kostny pobrany z talerza biodrowego, przebudowę kostną i wygojenie stawu rzekomego uzyskano po upływie 19 i 37 tygodni (średnia 28).

U pacjenta z zakażonym stawem rzekomym nie obserwowano nawrotu infekcji w okresie obserwacji, a wygojenie stawu rzekomego uzyskano po 40 tygodniach (Ryc. 4).

Two patients were administered autogenous bone marrow obtained from the iliac crest due to delayed incorporation of 5 cm long grafts.

Follow-up examinations were performed at 6 weeks as well as 3, 6, 9 and 12 months following the operation, or more often if needed (Fig. 3). Radiographs performed at each follow-up examination allowed evaluation of the range of elbow and wrist movements as well as pronation and supination.

RESULTS

All patients reported for the follow-up examination. Evidence of graft incorporation and complete remodelling of bone was obtained in 7 patients within 12-36 weeks (mean 26). In 4 patients with pseudoarthrosis of both forearm bones, bone remodelling and union were obtained within 26-40 weeks (mean 33). In 2 patients with 5 cm long grafts who were administered autogenous bone marrow obtained from the iliac crest, bone remodelling and pseudoarthrosis healing took 19 and 37 weeks respectively (mean 28).

In the patient with an infectious pseudoarthrosis, recurrence of the infection was not observed during the follow-up period and pseudoarthrosis healing was obtained after 40 weeks (Fig. 4).

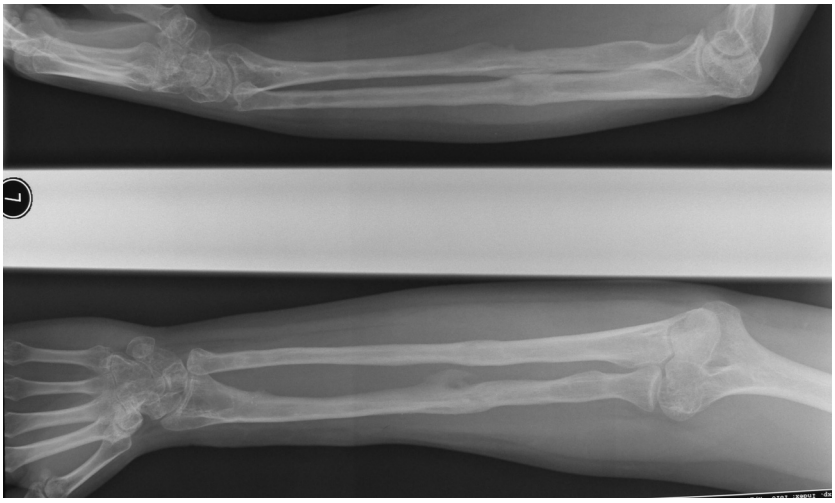

Ryc. 4. Pacjent Z. K., radiogram wykonany po usunięciu obu gwoździ śródszpikowych w 40 tygodniu, wygojenie stawu rzekomego

Fig. 4. Patient Z. K., radiograph following removal of both intramedullary locking nails at 40th post-op week, healing of pseudarthrosis

Po okresie demineralizacji, świadczącej o unaczynieniu przeszczepu, u wszystkich ulegał on wgojeniu i następowała przebudowa zapewniająca ciągłość kości. Na zdjęciach rentgenowskich wykonanych 6 tygodni po zabiegu operacyjnym obserwowano zanikanie cienia przeszczepionej kości, świadczące o procesie unaczynienia i demineralizacji przeszczepu. Na radiogramach wykonanych w 12 tygodniu po okresie intensywnego usprawniania, zauważyć można stopniowe uwapnianie się przeszczepu.

U pacjentów, u których użyto przeszczepów dłuższych niż 2 cm oraz u jednego po przebytym czynnym procesie zapalnym, zmiany radiologiczne obserwowano 4-6 tygodni później.

W całej omawianej grupie uzyskano zadowalający zakres ruchu pronacji i supinacji przedramienia oraz ruchu zgięcia dłoniowego i grzbietowego nadgarstka. Zakres ruchu zgięcia i wyprostu stawu łokciowego u 10 operowanych jest pełny, a u 4, którzy byli kilkakrotnie operowani i doleczani długotrwałym unieruchomieniem zewnętrznym, zakres ruchu w stawie łokciowym po uzyskaniu zrostu wynosi: zgięcie od 90° do 100° (średnia 95°), wyprost od -20° do -15° (średnia 17°), pronacja od 40° do 50° (średnia 45°), supinacja od 30° do 40° (średnia 35°). (Ryc. 5a-d) Średni czas pobytu w oddziale od 2 do 5 dni (średnia 3 dni). W okresie obserwacji nie było powikłań septycznych.

W omawianej grupie w początkowym okresie stosowania stabilizacji śródszpikowej, u 2 pacjentów z powodu niedopracowania techniki operacyjnej nie udało się zablokować gwoździa w końcu dalszym, a u 1 w trakcie montowania gwoździa śródszpikowego nastąpiło jego złamanie na otworze bliższym.

Following a period of demineralization, which was a sign of graft vascularization, the graft was incorporated in all patients and the bone remodelling ensuring bone continuity occurred. Radiographs performed 6 weeks after the operation showed the disappearance of bone graft shadow, which was a sign of vascularization and demineralization of the graft. Radiographs obtained at 12 weeks, after intense rehabilitation, showed gradual calcification of the graft.

In the patients with grafts exceeding 2 cm in length and in one patient who had undergone an active infection, the radiological changes were observed 4-6 weeks later.

The ranges of forearm pronation and supination and the palmar and dorsal flexion of the wrist obtained in the study group were satisfactory in all patients. Ten patients have regained a full range of elbow flexion and extension. In 4 patients who were repeatedly operated and subsequently treated by long-term external fixation the range of elbow movement regained after bone union is: 90° to 100° (mean 95°) for flexion, -20° to -15° (mean 17°) for extension, 40° to 50° (mean 45°) for pronation and 30° to 40° (mean 35°) for supination (Fig. 5a-d). The mean duration of hospital stay was 2-5 days (mean 3 days). No septic complications occurred in the patients during the follow-up period.

In 2 patients during the early period of the use of intramedullary nail fixation, the nail could not be locked in the distal end due to inadequacy of the operative technique, and in 1 patient the intramedullary nail broke at the proximal orifice during insertion.

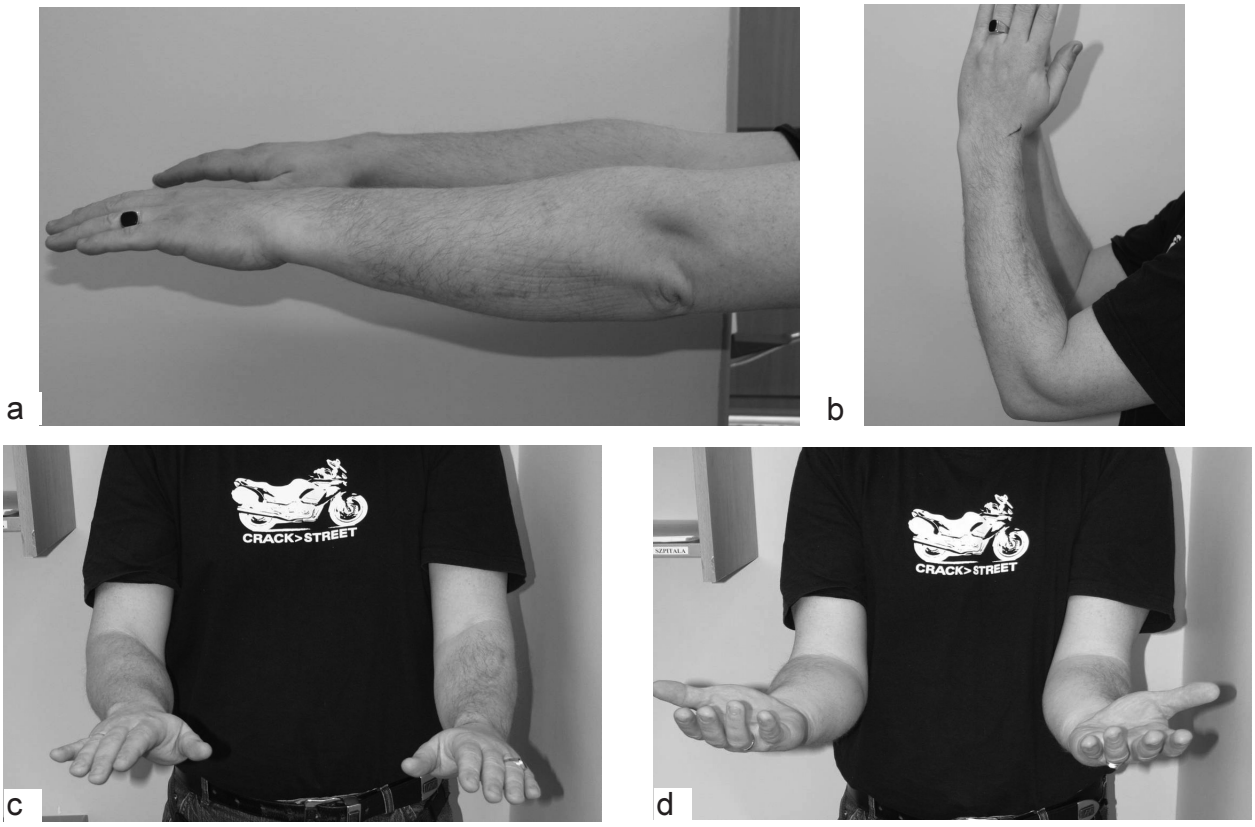

Ryc.5a-d. Pacjent Z.K., zakres ruchomości po zakończeniu leczenia
Fig. 5a-d. Patient Z.K., range of motion on completion of treatment

DYSKUSJA

Niepowodzenia pierwotnej stabilizacji złamań kości przedramienia oraz infekcja prowadzą do zaburzeń zrostu, a w ostateczności do stawu rzekomego kości przedramienia [14,16].

Przedstawiony sposób postępowania leczniczego u pacjentów ze stawem rzekomym przedramienia jest naszą ponowną próbą zastosowania metody Nicoll'a w modyfikacji Grace i Eversmanna z wykorzystaniem do stabilizacji ryglowanego gwoździa śródszpikowego.

Wielu autorów powraca także w swoich doniesieniach do zaproponowanej przed 40 laty metody, stosując w stabilizacji różne modyfikacje, zwracając jednocześnie uwagę na bardzo dobre i zadowalające wyniki uzyskane w leczeniu stawów rzekomych przedramienia [1,8,10,17].

Przedstawione wyniki leczenia, choć niewielkiej grupy chorych, metodą Nicoll'e z zastosowaniem ryglowanego gwoździa śródszpikowego wskazują na skuteczność zaproponowanego postępowania, które pozwala na wczesne pooperacyjne usprawnianie i nie wymaga dodatkowego unieruchomienia zewnętrznego.

DISCUSSION

Failure of primary fixation of forearm fractures and infection result in bone union disturbances and ultimately lead to the formation of a pseudoarthrosis of the forearm bones [14,16].

The method of treatment of patients with forearm pseudoarthrosis described in this paper is another attempt by us to use the modification of Nicoll's bone-grafting technique as developed by Grace and Eversmann for locked intramedullary nail fixation. Many authors refer in their reports to this method, which was introduced 40 years ago, and use its various modifications in fracture fixation, pointing out at the same time very good and satisfactory outcomes obtained in the treatment of forearm pseudoarthrosis [1,8,10,17].

The outcomes of treatment by Nicoll's technique with the use of locked intramedullary nailing detailed in this paper, even though based on a relatively small number of patients, indicates the effectiveness of this method, which allows early postoperative rehabilitation and does not require additional external fixation.

W omawianej grupie uzyskano u wszystkich chorych wygojenie stawu rzekomego, a u 10 operowanych powrót pełnej sprawności i zakresu ruchów pronacji i supinacji przedramienia oraz stawu łokciowego. Nieznaczne ograniczenie zakresu ruchu stawu łokciowego po 12 miesiącach utrzymuje się u 4 operowanych, którzy po wcześniejszych zabiegach, poza naszym ośrodkiem, byli doleczani unieruchomieniem zewnętrznym przez okres kilku miesięcy. Ring i wsp. w swoim opracowaniu donoszą, że główną przyczyną ograniczenia ruchomości stawu łokciowego jest długotrwałe unieruchomienie [4].

Do odtworzenia ubytków kości w naszym materiale stosowano lity własny przeszczep korowo-gąbczasty długości do 5 cm pobrany z talerza biodrowego. U 10 operowanych, u których ubytek kości wynosił od 2 do 3 cm, uzyskano wgojenie się przeszczepu średnio po 26 tygodniach, a u dwóch operowanych, u których ubytek kości wynosił 5 cm, wgojenie przeszczepu trwało dłużej i celem pobudzenia procesu wgajania się przeszczepu podawano autogenny szpik kostny. W sytuacji powikłania stawu rzekomego czynnym procesem zapalnym, wgojenie przeszczepu i zrost kości uzyskano po 40 tygodniach.

Przedłużenie okresu wgajania się przeszczepu jest proporcjonalne do rozległości ubytku. Najwolniej wgajają się i przebudowują przeszczepy kostne dłuższe niż 3 cm. Marti, Schuller oraz Van Steijn stwierdzają, że wgojenie się przeszczepu może trwać do 2 lat, w zależności od jego długości i grubości [18]. Niekorzystne warunki wgajania się przeszczepów należy łączyć w przedstawionym materiale z zaburzeniami ukrwienia kości jako następstwo wcześniej wykonanych zabiegów operacyjnych, a także z czynnym procesem zapalnym.

Dowey i Simons zwracają uwagę w swoim opracowaniu na fakt, że przeszczepem z talerza biodrowego można uzupełnić ubytki kości do 5 cm, co spowodowane jest, wg tych autorów, anatomicznym kształtem miednicy [8].

Nie stosowano perforowanych przeszczepów proponowanych przez Piotrowskiego [10].

Błędy techniki operacyjnej, które obserwowano w początkowym okresie stosowania metody u 3 pacjentów, nie miały wpływu na okres wygojenia stawu rzekomego.

Complete healing of the pseudoarthrosis was achieved in all patients, and 10 of them regained full mobility and range of pronation and supination of the forearm and elbow. At 12 months after surgery a slight limitation of elbow movement is still present in 4 patients who were initially operated on elsewhere and were subsequently treated by external fixation for several months. Ring et al. state that long-term fixation is the main cause of limitation of elbow mobility [4].

In our patients, bone defects were reconstructed with solid corticocancellous autografts of up to 5 cm harvested from the iliac crest. In 10 patients with 2-3 cm long bone defects the graft was incorporated after an average of 26 weeks. In 2 patients with 5 cm long grafts, the period of graft incorporation was longer and they were administered autogenous bone marrow in order to stimulate this process. In the patient with a pseudoarthrosis complicated by an active infection, complete graft incorporation and bone union were achieved after 40 weeks.

The prolongation of graft incorporation is proportional to the extent of bone defect. The slowest graft incorporation and bone remodelling is seen with bone grafts longer than 3 cm. Marti, Schuller and Van Steijn state that the process of graft incorporation may last up to 2 years depending on the length and thickness of the graft [18]. Unfavourable conditions for graft incorporation should be associated in our patients with disturbances of bone perfusion secondary to previous operations as well as with active infection.

Dowey and Simons point out that bone defects of up to 5 cm can be filled with bone grafts obtained from the iliac crest, which, in their opinion, is related to the anatomical shape of the pelvis bone [8].

Perforated grafts advocated by Piotrowski were not used [10].

Surgical errors made in the initial period of the use of this treatment method in 3 patients did not influence the duration of the healing of pseudoarthrosis.

WNIOSKI

1. Stabilizacja śródszpikowa w leczeniu stawów rzekomych przedramienia z zastosowaniem przeszczepu korowo-gąbczastego jest prosta technicznie, nie wymaga unieruchomienia zewnętrznego, pozwala na wczesne pooperacyjne usprawnianie.

CONCLUSIONS

1. Intramedullary fixation for the treatment of forearm pseudoarthrosis with the use of a corticocancellous graft is technically simple, does not require external fixation and allows early postoperative rehabilitation.

2. Przedstawiany przez Nicoll'e sposób leczenia zaburzeń zrostu kości przedramienia i zastosowanie do stabilizacji śródszpikowych gwoździ podwójnie ryglowanych stanowi godną polecenia metodę.

2. The method proposed by Nicoll for the treatment of forearm bone non-union involving the use of double-locked nails in intramedullary fixation is worth recommending.

PIŚMIENNICTWO / REFERENCES

1. Anderson LD, Sisk TD, Tooms RE, Park III WI. Compression-plate fixation in acute diaphyseal fractures of the radius and ulna. J Bone Joint Surg [Am] 1975; 57-A: 287-296.
2. Schemitsch EH, Richards RR. The effects of malunion of functional out cone after plate fixation of fractures of both bones of the forearm in adults. J Bone Joint Surg [Am] 1992; 74-A: 1068-1078.
3. Spira E. Bridging of bone defects in the forearm with Iliac graft combined with intramedullary nailing. J Bone Surg [Br] 1954; 36-B: 642-646.
4. Ring D, Allende Ch, Koroush J, Allende BT, Jupiter JB. Ununited diaphyseal forearm fractures with segmental defects: Plate fixation and autogenous cancellous bone-grafting. J Bone Joint Surg [Am] 2004; 86-A: 2440-2445.
5. Enneking WF, Eady JL, Burchardt H. Autogenes cortical bone grafts in reconstruction of segmental skeletal defects. J Bone Joint Surg [Am] 1980; 62-A: 1039-58.
6. Nicoll EA, The treatment of gaps in long bones by cancelous insert grafts. J Bone Joint Surg [Br] 1956; 38-B:70-82.
7. Grace TG, Eversmann WW Jr. The management of segmental bone loss associated with forearm fractures. J Bone Joint Surg [Am] 1980; 62-A: 1150-1155.
8. Dowey PA, Simons RB. Modification of the Nicoll bone grafting technique for nonunion of the radius and/or ulna. J Bone Joint Surg [Br] 2002; 84-B: 30-33.
9. Shelton WR, Sage FP. Modified Nicoll-graft treatment of gap Non-unions in the upper extremity. J Bone Joint Surg [Am] 1981; 63-A: 226- 231.
10. Piotrowski M, Baczkowski B, Łuczkiewicz P. Zastosowanie litego przeszczepu korowo-gabczastego w leczeniu stawów rzekomych trzonu kości przedramienia. Chir Narz Ruchu i Ortop Pol 2005; 70: 45-47.
11. Weilland AJ. Current concepts reviev: vascularised free bone transplants. J Bone Joint Surg [Am] 1981; 63-A: 166-169.
12. Han C, Wood MB, Bishop T, Cooney WP. Vascularised bone transfer. J Bone Joint Surg [Am] 1992; 74-A: 1441-1449.
13. Ilizarow GA, Kaplunow AG, Degtiarew VE, Lediaev VI. Treatment of pseudoarthrosis and ununited fractures complicated by purulenmt infection, be the method of compression-distraction osteosynthesis. Ortop Traumatol Protez 1972; 33: 10-14.
14. Jupiter JB, Gerhard HJ, Guerrero J, Nunley JJ, Levin LS.Treatment of segmental defects of the radius with use of the vascularied osteoseptoctaneous fibular autogenes graft. J Bone Joint Surg [Am] 1997; 79-A: 542-550.
15. Gustilo RB, Andersion JT. Preventing of infection In the treatment of thousend and wenty -FIDE open fractures of long bones: retrospective and prospective analyses. J Bone Joint Surg [Am] 1976; 58-A: 53-8.
16. Wright RR. Schmeling GJ, Schwab JP. The necessity of acute bone grafting in diaphyseal forearm. fractures: a retrospective review. J Orthop Trauma 1997; 11: 288-294.
17. Taar RR, Garfinkiel A, Sarmiento A. The effects of rotational deformities of both bones of the forearm. J Bone Joint Surg [Am] 1984; 66-A: 65-70.
18. Marti RK, Schuller HM, Van Steijn MJA. Superolateral bone grafting for acetabular deficiency in primary total hip replacement and revision. J Bone Joint Surg [Am] 1994; 76-B: 728-734.

Liczba słów/Word count: 4716 **Tabele/Tables:** 0 **Ryciny/Figures:** 5 **Piśmiennictwo/References:** 18

Adres do korespondencji / Address for correspondence
dr n. med. Ryszard Krzykawski, e-mail: dexak1972@tlen.pl
Specjalistyczny Szpital im. prof. A. Sokołowskiego, Oddział Ortopedyczno-Urazowy
ul. A. Sokołowskiego 11, 70-891 Szczecin-Zdunowo, tel./fax: (0-91) 442-72-90

Otrzymano / Received *09.09.2007 r.*
Zaakceptowano / Accepted *12.01.2008 r.*