

# Badania nad stabilnością trzpienia endoprotezy bezcementowej w artrozie dysplastycznej biodra – 12 lat doświadczeń

## Cementless Stem Stability in Dysplastic Osteoarthritis of the Hip – 12 years' Experience

Szymon Dragan<sup>(A,B,D,E,F)</sup>, Artur Krawczyk<sup>(A,B,D,E)</sup>, Jerzy Płochowski<sup>(A,D,E,F)</sup>,  
Wiktor Orzechowski<sup>(A,D,F)</sup>, Jacek Martynkiewicz<sup>(B,D,F)</sup>, Mirosław Kulej<sup>(B,D)</sup>

Katedra i Klinika Ortopedii i Traumatologii Narządu Ruchu Akademii Medycznej im. „Piaśtów Śląskich”, Wrocław  
Department of Orthopaedic and Traumatologic Surgery Wrocław Medical University

### STRESZCZENIE

**Wstęp.** Celem pracy jest retrospektywna ocena funkcji sztucznego stawu biodrowego oraz stabilności trzpieni bezcementowych różniących się budową, zastosowanych w leczeniu dysplastycznych zmian zniekształcająco-zwyrodnieniowych stawu biodrowego.

**Material i metody.** Badania objęły 182 chorych leczonych metodą całkowitej bezcementowej endoprotezoplastyki biodra. Średnia wieku wynosi 44 lata, czas obserwacji od 2 do 22 lat, średnio 16,7 roku. Oceniono wskaźnik przeżycia endoprotezy wg kryteriów Kaplana-Meiera, wynik czynnościowy leczenia wg skali Harrisa oraz stabilność endoprotezy i zmiany okołoprotezowej tkanki kostnej w funkcji czasu według McGoverna, Callaghana i Engha.

**Wyniki.** Przeprowadzone badania wskazują na duży wpływ sposobu dostosowania typu endoprotezy do warunków anatomicznych dysplastycznego biodra. W grupie chorych po implantacji endoprotez z trzpieniem anatomicznym uzyskano największe prawdopodobieństwo długiego czasu przeżycia, prawidłowe usytuowanie i jego dobrą stabilność w kanale kości udowej. Funkcja operowanego biodra w 3 roku po operacji w badanej grupie chorych uległa ponad trzykrotnej poprawie.

**Wnioski.** W artrozie dysplastycznej, w której bliższa części kości udowej ma wąski kanał, okolica międzykrętarzowa jest często zniekształcona, a kąt przodoskręcenia znacznie zwiększony, lepszą stabilność i osteointegrację oraz znaczną poprawę funkcji i dłuższy czas przeżycia można uzyskać stosując trzpień tzw. anatomiczny posiadający przodowygięcie i przodoskręcenie, mocowany w kości w okolicy międzykrętarzowej.

**Słowa kluczowe:** staw biodrowy, rozwojowa dysplazja stawu biodrowego, endoprotezoplastyka bezcementowa

### SUMMARY

**Background.** The aim of this paper is a retrospective assessment of artificial hip joint function and stability of cementless stems of varied design used in the treatment of deformative and degenerative dysplastic changes in the hip.

**Materials and methods.** The study enrolled 182 patients treated by cementless total hip arthroplasty. The average age of the patients was 44 years and the follow-up time ranged from 2 to 22 years (16.7 years on average). The following features were assessed: endoprosthesis survival index according to Kaplan-Meier's criteria, functional outcome of the treatment on the Harris Hip Score (HHS) and endoprosthesis stability and changes in periprosthetic bone tissue over time, according to McGovern, Callaghan and Engh.

**Results.** The study revealed a considerable importance of the method chosen for matching the type of endoprosthesis to the anatomy of the dysplastic hip. The highest probability of long endoprosthesis survival time, correct implant placement and good stability in the femoral canal was obtained in the group with anatomical stem implants. The function of the operated hip in the study group had improved three times by the third year of follow-up.

**Conclusions.** In dysplastic osteoarthritis, in which the proximal part of the femur has a narrow canal, the intertrochanteric area is often deformed and the angle of antetorsion greatly increased, better stability and osteointegration as well as a considerable functional improvement and extension of survival time can be obtained through using the so called anatomical stem, with anteflexion and antetorsion, fitted in the intertrochanteric area of the bone.

**Key words:** hip, developmental dysplasia of the hip, cementless arthroplasty

## WSTĘP

Całkowita endoprotezoplastyka biodra u pacjentów z dysplastycznymi zmianami zwyrodnieniowymi stawu biodrowego, w których występują duże zniekształcenia w panewce i bliższej części kości udowej należy do szczególnie trudnych procedur operacyjnych. Zmiany anatomiczne biodra powodują, że w czasie operacji pojawiają się specyficzne problemy operacyjne, natomiast leczeniu poddawani są aktywni ruchowo młodzi ludzie, którzy cierpią na dolegliwości bólowe i duże ograniczenia funkcjonalne już od wczesnego dzieciństwa [1,2,3,4,5].

Problem operacyjny stanowią również wcześniej przebyte operacje korekcyjne stawu biodrowego, które dodatkowo pogarszają możliwości odtworzenia funkcji w artrozach z dużym podwichnięciem lub zwichnięciem biodra [4,5,6,7,8].

U pacjentów ze zmianami dysplastycznymi lub zwichnięciem biodra zniekształcenia dotyczą nie tylko panewki, lecz również bliższej części uda. Prosty i wąski kanał kości udowej oraz zwiększony kąt przodoskręcenia nasady bliższej uda powodują, że prawidłowe osadzenie trzpienia z jednoczesnym odtworzeniem fizjologicznego ramienia dźwigni mięśni pośladkowego średniego i małego sprawia szczególnie duże trudności techniczne. W endoprotezoplastyce stawu biodrowego stosowane są trzpienie o różnej budowie, jednak uważa się, że trzpień o budowie odpowiadającej kształtowi anatomicznemu bliższej części kości udowej ma zapewnić jego stabilność i osteointegrację oraz długie „przeżycie” endoprotezy w funkcji czasu [9,10,11,12,13].

Celem pracy jest retrospektywna ocena funkcji sztucznego stawu biodrowego oraz stabilności trzpieni bezcementowych różniących się budową, zastosowanych w leczeniu dysplastycznych zmian zniekształcająco-zwyrodnieniowych stawu biodrowego.

## MATERIAŁ I METODA

Przedmiot badań stanowi 182 chorych z artrozą dysplastyczną, którzy w latach 1984- 2006 byli leczeni w Katedrze i Klinice Ortopedii i Traumatologii Narządu Ruchu Akademii Medycznej we Wrocławiu metodą całkowitej bezcementowej endoprotezoplastyki stawu biodrowego.

Wiek chorych wahał się od 30 do 59 lat, średnio 44 lata. Wśród nich było 125 kobiet w wieku od 30 do 59 lat, średnio 39,5 roku, i 57 mężczyzn w wieku od 38 do 58 lat, średnio 43 lata. Ze względu na różny okres czasu wprowadzania do stosowania w klinice poszczególnych typów endoprotez w celu możliwości porównania uzyskanych wyników czas oceny trzpieni wszystkich endoprotez ograniczono do 12. lat.

## BACKGROUND

Total hip arthroplasty in patients with dysplastic degenerative changes in the hip presenting with extensive deformities of the acetabulum and proximal femur is one of the most difficult operative procedures. The anatomical changes in the hip cause particular operative problems during the surgery, and the patients are young and active people who have been suffering from pain and considerable functional limitation since early childhood [1,2,3,4,5].

A past history of corrective surgeries of the hip joint constitutes another operative problem as it additionally decreases the chances for restoration of hip function in arthroses with substantial hip subluxation or dislocation [4,5,6,7,8].

In patients with dysplastic changes or hip dislocation, there are deformities not only in the acetabulum but also in the proximal part of the femur. A straight and narrow femoral canal and an increased angle of antetorsion of the proximal femoral epiphysis cause extreme technical difficulties in properly fitting the stem with simultaneous reconstruction of the gluteus medius and gluteus minimus physiological lever arm. Stems of varied designs are used for total hip arthroplasty. However, it is believed that a stem whose design corresponds to the anatomical shape of the proximal part of the femur guarantees its stability and osteointegration as well as long endoprosthesis survival over time [9,10,11,12,13].

The aim of this paper is a retrospective assessment of artificial hip joint function and stability of cementless stems of varied designs used in the treatment of deformative and degenerative dysplastic changes in the hip.

## MATERIAL AND METHOD

The study included 182 patients with dysplastic osteoarthritis who were treated by cementless total hip arthroplasty at the Department of Orthopaedic and Traumatologic Surgery, Wrocław Medical University, in the years 1984-2006.

The patients were 30 to 59 years old (mean 44 years). There were 125 women aged 30-59 years (average age: 39.5 years old), and 57 men aged 38-58 years (average age: 43 years old). As particular types of endoprostheses were introduced to clinical practice at the Department at different times, the period of assessment of stem implants in all endoprostheses was limited to 12 years to enable comparison of the different designs.

W leczeniu operacyjnym zmian zwyrodnieniowych biodra zastosowano pięć typów endoprotez bezcementowych różniących się budową i strukturą powierzchni (Tab. 1).

Prawdopodobieństwo obluzowania i wskaźnik przeżycia trzpieni badanych endoprotez określono stosując metodę podaną przez Kaplana i Meiera [14], a uzyskane wyniki przedstawiono na Ryc. 1. Jako wskaźnik graniczny czasu przeżycia endoprotezy – niepowodzenie endoprotezoplastyki, przyjęto każdą operację rewizyjną ocenianego stawu biodrowego z wszczepioną endoprotezą. W grupie chorych, którzy wymagali operacji rewizyjnej biodra, jako czas przeżycia trzpienia endoprotezy określono czas, który upłynął od operacji pierwotnej do operacji rewizyjnej. W grupie pozostałych chorych wskaźnikiem granicznym w ocenie endoprotezoplastyki było ostatnie badanie kontrolne wykonane po 12 latach od zabiegu operacyjnego, a czas przeżycia obejmował okres od operacji pierwotnej do ostatniego badania kontrolnego.

W metodzie badania posłużono się badaniem ortopedycznym i rentgenowskim, które wykonywano przed zabiegiem operacyjnym oraz w pierwszym roku po operacji co 3 miesiące i następnie w odstępach 12-miesięcznych.

Wyniki czynnościowe endoprotezoplastyk stawu biodrowego oceniano w oparciu o skalę HSS [15].

Badanie rentgenowskie stawów biodrowych było wykonywane w warunkach standardowych.

W badaniu rentgenometrycznym na zdjęciach wykonanych w projekcji przednio-tylnej dokonano oceny stabilności trzpienia w kolejnych badaniach po operacji: jego orientacji poziomej i migracji pionowej w kanale kości udowej.

Na podstawie dokonanych pomiarów oceniano:

- orientację poziomą trzpienia w kanale kości udowej według McGoverna [16],
- stabilność i migrację trzpienia według Callaghana [17],
- rodzaj połączenia trzpienia z okołoprotezową tkanką kostną według Engha [18].

Five types of cementless endoprostheses of varied designs and surface structures were used in operative treatment of degenerative changes of the hip (Tab. 1).

The probability of stem loosening and endoprosthesis survival judex were established with the method proposed by Kaplan and Meier [14] and the results obtained were presented on a Fig. 1. Each revision surgery of a hip with an implanted endoprosthesis was assumed to constitute a failure of total hip arthroplasty, and at the same time, was an indicator of endoprosthesis survival time threshold. In patients who required revision surgery of the hip, the time from the initial surgery to the revision surgery was accepted as endoprosthesis stem survival time. In the remaining patients, the indicator of stem survival was the last follow-up examination at 12 years after the surgery, and survival time was the period from the initial surgery until the last follow-up.

The evaluation included orthopaedic and X-ray assessments performed before the surgery and every 3 months in the first year following the surgery, and subsequently at 12-month intervals.

The functional outcomes of total hip arthroplasties were evaluated on the HSS scale [15].

X-ray examinations of the hip joints were performed in standard conditions.

For the roentgenometric examination, AP radiographs were used for the evaluation of stem stability at consecutive follow-up examinations. The horizontal orientation of the stem and its vertical migration in the femoral canal were evaluated.

Basing on the measurements taken, the following features were evaluated:

- vertical orientation of the stem in the femoral canal according to McGovern [16],
- stem stability and migration according to Callaghan [17],
- type of stem attachment to periprosthetic tissue according to Engh [18].

Tab. 1. Typy trzpieni endoprotez bezcementowych poddanych badaniom

Tab. 1. Types of cementless endoprosthesis stems evaluated

Typ endoprotezy bezcementowej Cementless endoprosthesis type	Liczba Number	%
ANTEGA	52	28.57
Zweymüller	44	24.17
Autophor	32	17.58
GSS-CL	29	15.93
PM-Plasmapore	25	13.73
Razem Total	182	100%

Usytuowanie trzpienia w kanale kości udowej oceniano stosując kryteria McGoverna [16], który wyróżnia: pozycję neutralną – prawidłową trzpienia, jeżeli długa oś trzpienia pokrywa się z osią anatomiczną kości udowej; nieistotne biomechanicznie koślawe lub szpotawe usytuowanie trzpienia, jeżeli kąt między długą osią trzpienia a osią anatomiczną kości udowej zawiera się między  $0^\circ$  a  $5^\circ$ ; istotne biomechanicznie koślawe lub szpotawe usytuowanie trzpienia, w którym kąt między długą osią trzpienia a osią anatomiczną kości udowej jest większy niż  $5^\circ$ .

Stabilność trzpienia oceniano na podstawie wyników pomiarów wskaźnika osiadania trzpienia (Wot) według Callaghana [17]. Zmiany wartości wskaźnika Wot w funkcji czasu wskazują na migrację pionową trzpienia i utratę lub całkowity brak stabilności.

Do oceny rodzaju połączenia trzpienia z okołoprotezową tkanką kostną wykorzystano klasyfikację podaną przez Engha [18], który w odniesieniu do trzpieni bezcementowych wyróżnił: stabilne połączenie kostne, stabilne połączenie łącznotkankowe, postępujące osiadanie trzpienia.

W opisowej ocenie rentgenowskiej oceniano również występowanie zjawiska określanego w piśmiennictwie jako „by-pass transfer”, czyli niefizjologicznego przenoszenia obciążeń do kości w dalszej części trzpienia, na które wskazuje zwiększenie gęstości warstwy korowej i jej pogrubienie w 5 strefie oraz na granicy 3, 4 i 5 strefy Gruena [19,20,21,22,23].

## WYNIKI

Badania kliniczne wykazały różnice w ocenie wyników leczenia artrozy dysplastycznej stawu biodrowego w zależności od typu trzpienia zastosowanej endoprotezy bezcementowej biodra.

Wskaźnik przeżycia trzpienia według metody Kaplana-Meiera [14] w całej populacji chorych wyniósł 0,8370. Najczęściej operację rewizyjną stawu biodrowego do 12 roku po operacji pierwotnej endoprotezoplastyki przeprowadzano u chorych z wszczepionym trzpieniem Autophor i PM-Plasmapore, a ryzyko wg Kaplana i Meiera wyniosło odpowiednio 0,7343 i 0,6600. Znacznie rzadziej przeprowadzano operacje rewizyjne wśród chorych z wszczepionymi trzpieniami GSS-CL i Zweymüllera, a czas przeżycia trzpienia GSS-CL wyniósł 0,8974, natomiast trzpienia Zweymüllera 0,9318. Najmniejsze ryzyko operacji rewizyjnej stwierdzono wśród chorych po endoprotezoplastyce Antega, u których prawdopodobieństwo przeżycia funkcji trzpienia endoprotezy było równe 0,9615 (Ryc. 1).

The positioning of the stem in the femoral canal was evaluated using McGovern's [16] criteria, which include: neutral position – correct stem position, if the long axis of the stem corresponds to the anatomical axis of the femur; biomechanically insignificant valgus or varus stem positioning, if the angle between the long axis of the stem and the anatomical axis of the femur is in the range of  $0^\circ$  to  $5^\circ$ ; and biomechanically significant valgus or varus stem positioning, in which the angle between the long axis of the stem and the anatomical axis of the femur exceeds  $5^\circ$ .

Stem stability was evaluated on the basis of a stem settling index (SSI) according to Callaghan [17]. Changes in the SSI index over time indicate vertical stem migration and loss or total lack of stability.

Eng's [18] classification was used for the evaluation of types of stem attachment to periprosthetic bone tissue. Regarding cementless stems, he distinguished the following types of attachment: stable bone attachment, stable connective tissue attachment, and progressive stem settling.

The occurrence of by-pass transfer was also evaluated in the descriptive radiographic assessment. Bypass transfer is a non-physiological transfer of load to the bone in the distal part of a stem, which is indicated by increased density of the cortical layer and cortical thickening in the 5th zone and on the border of Gruen zones 3, 4 and 5 [19,20,21,22,23].

## RESULTS

The clinical assessment revealed differences in the evaluation of the results of treatment of dysplastic hip osteoarthritis depending on stem type in the cementless hip endoprosthesis.

Stem survival index according to Kaplan-Meier's [14] method in the total patient population was 0.8370. Revision surgery of the hip within 12 years of the initial total hip arthroplasty was most often necessary in patients with Autophor and PM-Plasmapore stems, and the respective risk, according to Kaplan and Meier, was 0.7343 and 0.6600. Revision surgery was much rarer in patients with GSS-CL and Zweymüller stems, with GSS-CL stem survival time of 0.8974 and Zweymüller stem survival time of 0.9318. The lowest risk of revision surgery was noted for patients after Antega total hip arthroplasty, in whom the probability of survival of endoprosthesis stem functions amounted to 0.9615 (Fig. 1).

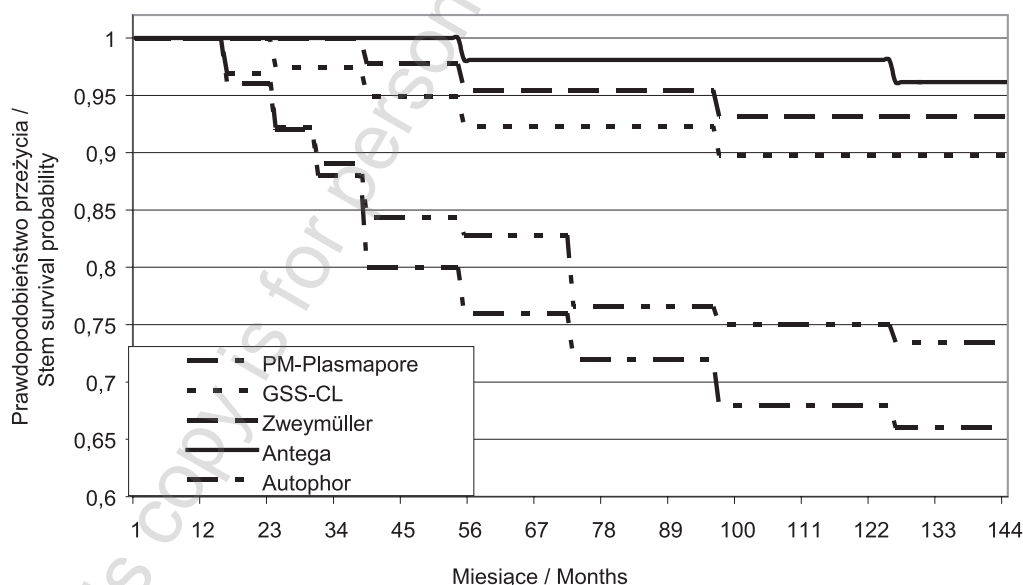
Evaluation of hip function on the HHS [15] before the initial total hip arthroplasty in the total patient population revealed considerable severity of pain, limited

Oceniając, przed pierwotnym zabiegiem endoprotezoplastyki, funkcję biodra według skali Harrisa [15] w całej badanej populacji chorych stwierdzono duże nasilenie bólu, mały zakres ruchu i znaczne ograniczenie w możliwości wykonywania codziennych czynności, co wyrażało się wartością punktową równą 28,8516 pkt. W pierwszym roku po operacji czynność operowanego biodra ulegała znacznej poprawie, średnio do 73,8508 pkt. W 3 roku po operacji funkcja biodra była najlepsza (80,6336 pkt). W późniejszym okresie funkcja operowanego stawu biodrowego nieznacznie pogarszała się.

Zauważalna poprawa wyników oceny punktowej, polegająca na zmniejszeniu dolegliwości bólowych, zwiększeniu zakresu ruchu operowanego stawu biodrowego oraz większej samodzielności w wykonywaniu codziennych czynności życiowych, nastąpiła już w 3 miesiącu po operacji, głównie u chorych po endoprotezoplastyce z użyciem trzpieni typu Zweymüllera (do 55,94 pkt.) i Antega (do 55,74 pkt.). W pozostałych grupach chorych (PM-Plasmapore, GSS-CL i Autophor) w ocenie punktowej czynność biodra poprawiała się znacznie wolniej i w mniejszym zakresie. W badaniu kontrolnym w 12 roku po operacji średnia wartość punktowa oceny czynnościowej w stosunku do oceny przedoperacyjnej wzrosła o 45,60 pkt. Największą poprawę funkcji operowanego stawu biodrowego w tym okresie wykazywali chorzy po endoprotezoplastyce typu Antega (o 68,83 pkt.) i Zweymüllera (o 61,38 pkt.). Najmniejszą poprawę funkcji w 12 roku po operacji

range of movement and major limitation of the ability to perform activities of everyday living, as indicated by a score of 28.8516 points. In the first year following the surgery, the function of the operated hip was considerably improved, to an average of 73.8508 points. In the 3rd year following the surgery, hip function was the highest (80.6336 points). In subsequent years, the function of the operated hip deteriorated insignificantly.

An observable improvement in the evaluation scores, consisting in a decrease in pain, an increase in the range of movement in the operated hip and more independence in performing activities of everyday living, was noted as soon as the third month after the surgery, mainly in patients with Zweymüller (increasing to 55.94 pts) and Antega stems (increasing to 55.74 pts). In the other groups of patients (PM-Plasmapore, GSS-CL and Autophor), evaluation scores revealed much slower improvement of hip function that was also limited in range. At the 12-year follow-up, the mean functional evaluation score increased by 45.60 points compared to baseline. The most substantial improvement in the function of the operated hip at this time was observed in patients with Antega (by 68.83 points) and Zweymüller stem implants (by 61.38 points). The smallest functional improvement at 12 years after surgery compared to baseline values was observed in patients with Autophor (by 29.13 points), PM-Plasmapore (by 31.79 points) and GSS-CL (by 36.88 points) stems (Fig. 2).



Ryc. 1. Wskaźnik przeżycia badanych trzpieni oceniony w okresie 12 lat według metody Kaplana-Meiera [14]

Fig. 1. Survival index of stems in a 12-year period, according to Kaplan-Meier's method [14]

w stosunku do stanu przed operacją wykazywali chorzy po endoprotezoplastyce Autophor (o 29,13 pkt.), PM-Plasmapore (o 31,79 pkt.) i GSS-CL (o 36,88 pkt.) (Ryc. 2).

W ocenie rentgenometrycznej usytuowania trzpienia w kanale kości udowej stwierdzono różny stopień nasilenia migracji poziomej i pionowej oraz objawy rentgenowskie niepełnej osteointegracji trzpieni z tkanką kostną. Wielkość i nasilenie tych zmian różniły się w zależności od czasu, który upłynął od operacji i od typu wszczepionej endoprotezy.

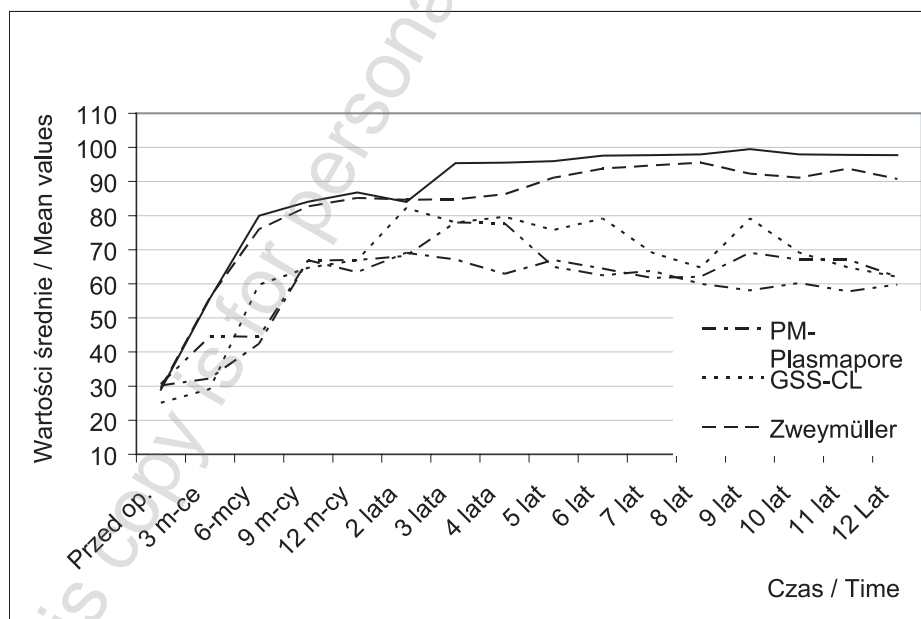
W badaniu pooperacyjnym, w ocenie według McGoverna, największą procentowo liczbę prawidłowo w płaszczyźnie czołowej, usytuowanych trzpieni w kości udowej, wynoszącą 92,31%, stwierdzono u chorych po wszczepieniu trzpienia Antega. U chorych po wszczepieniu pozostałych typów trzpieni procent prawidłowego ich usytuowania był mniejszy o 13-20%. Od 1 do 12 roku po operacji najmniejszą utratę prawidłowego usytuowania trzpienia w płaszczyźnie czołowej stwierdzano w grupie chorych po endoprotezoplastyce Antega (o 3,85%) i Zweymüllera (o 6,82%). W grupach chorych po wszczepieniu trzpienia Autophor, PM-Plasmapore i GSS-CL utrata neutralnego usytuowania trzpienia w tym samym okresie czasu była większa i wynosiła od 34,38% do 24,14% (Ryc. 3).

Podobną, do zmian usytuowania trzpienia w płaszczyźnie czołowej, tendencję stwierdzono w ocenie jego pionowej stabilności. W całej populacji w pierwszych 6 miesiącach po operacji stwierdzono postępujące osiadanie trzpienia w kanale kości udowej. Na-

Roentgenometric evaluation of stem positioning in the femoral canal revealed different degrees of horizontal and vertical migration and radiographic evidence of incomplete osteointegration of the stems. The size and prevalence of these abnormalities differed depending on the time since surgery and the type of endoprosthesis.

At the postoperative follow-up examination, the highest percentage of stems (92.31%) positioned correctly in the frontal plane according to McGovern's scale was seen in patients with Antega stems. In patients with other stem types, the percentage of the correctly positioned stems was lower by 13-20%. From the 1st to the 12th year following the surgery, the lowest loss of correct stem positioning in the frontal plane was observed in patients with Antega (by 3.85%) and Zweymüller implants (by 6.82%). In patients with Autophor, PM-Plasmapore and GSS-CL stems, the loss of neutral stem positioning over the same period was more marked, from 34.38% to 24.14% (Fig. 3).

The evaluation of vertical stem stability revealed a tendency similar to that regarding the change of stem positioning in the frontal plane. Progressive stem settling in the femoral canal was noted in the entire patient population in the first 6 months following the surgery. This was followed by gradual stem stabilisation, which lasted until the 12th month following surgery. From the 12th month until the 12th year after surgery, Antega and Zweymüller stems revealed only insignificant vertical migration, as indicated by SSI index changes of 0.0006 and 0.0035, respectively.



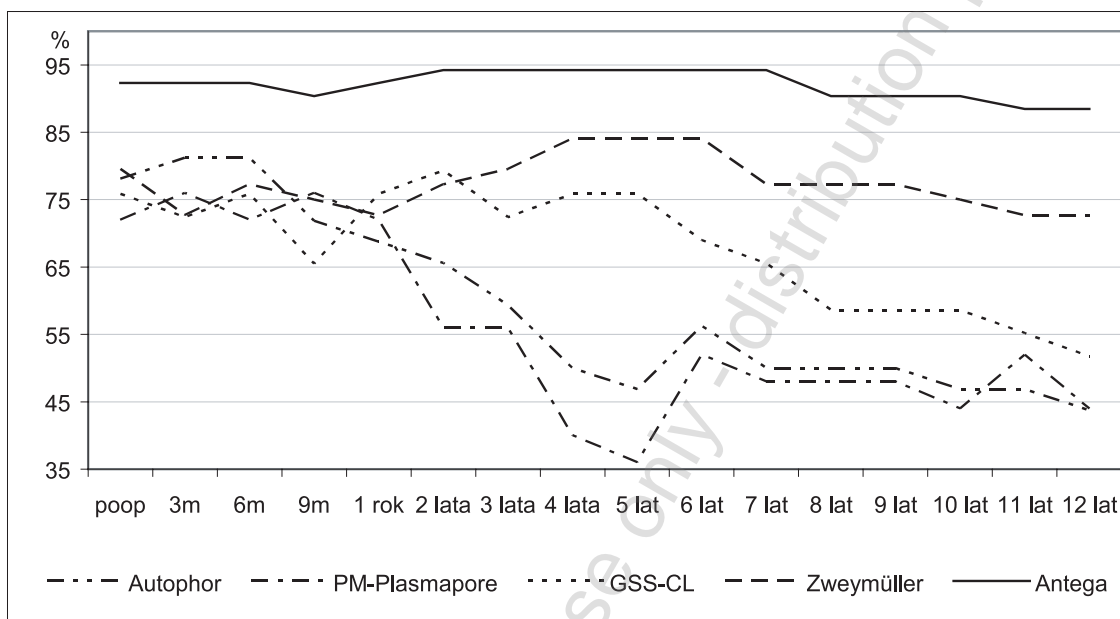
Ryc. 2. Ocena czynnościowa wyników endoprotezoplastyki biodra w okresie 12 według Harris [15]

Fig. 2. Functional evaluation of the results of total hip arthroplasty in a 12-year period according to Harris [15]

stępnie do 12 miesiąca trzpienie stopniowo stabilizowały się. Od 12 miesiąca do 12 roku po operacji trzpienie Antega i Zweymüllera wykazywały tylko nieznaczną migrację pionową, co znalazło wyraz w zmianach Wot odpowiednio o 0,0006 i 0,0035. Znacznie większą migrację pionową trzpieni, która manifestowała się zmianami Wot w zakresie od 0,011 do 0,016, stwierdzono w odniesieniu do endoprotez GSS-CL, PM-Plasmapore i Autophor (Ryc. 4).

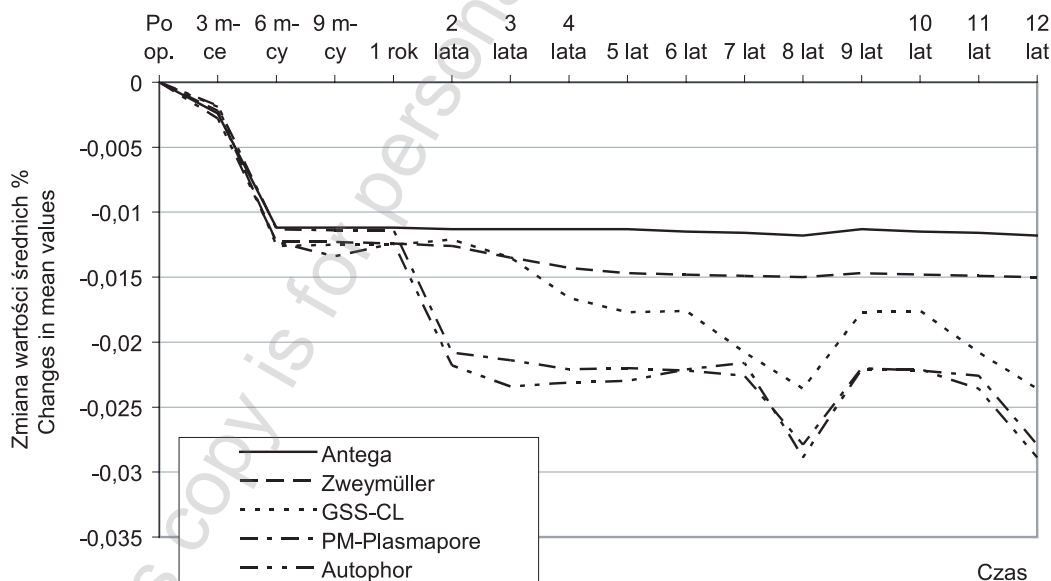
Considerably more significant vertical migration of a stem, with SSI changes in the range of 0.011-0.016, was noted with respect to GSS-CL, PM-Plasmapore and Autophor endoprostheses (Fig. 4).

The results of evaluation of changes in stem positioning according to McGovern [16] and Callaghan [17] were reflected in the assessment of the attachment of stems to periprosthetic bone tissue according to Engh [18]. Stable bone attachment was observed in 67.58% and stable connective tissue attachment in



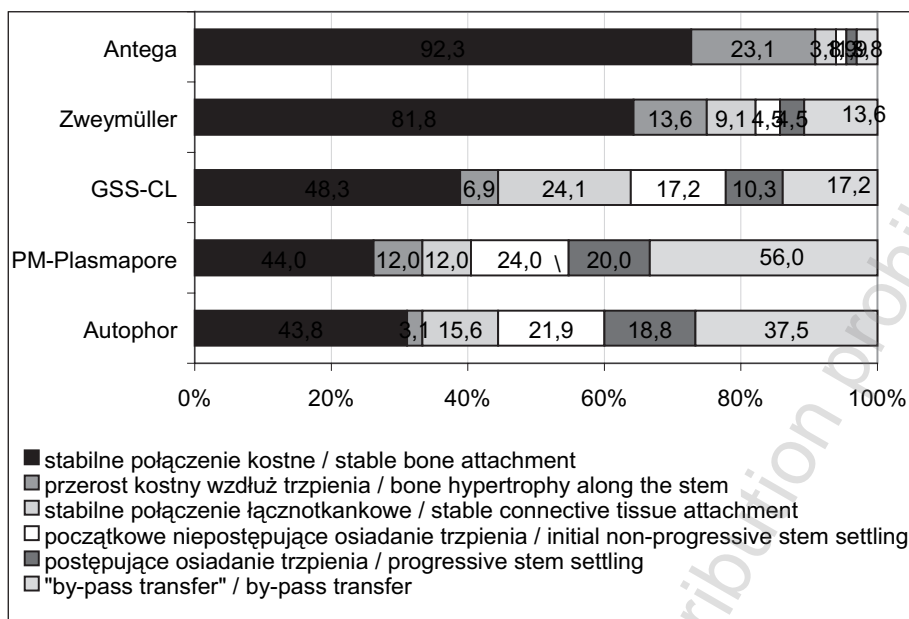
Ryc. 3. Wyniki oceny orientacji poziomej trzpienia w kanale kości udowej według McGoverna [16]

Fig. 3. Results of evaluation of horizontal orientation of the stem in the femoral canal according to McGovern [16]



Ryc. 4. Ocena stabilności i migracji pionowej trzpienia według Callaghana [17]

Fig. 4. Evaluation of stem stability and vertical migration according to Callaghan [17]



Ryc. 5. Ocena rodzaju połączenia trzpienia z okołoprotezową tkanką kostną według Engha [18]

Fig. 5. Evaluation of the type of stem attachment to periprosthetic bone tissue according to Engh [18]

Wyniki oceny zmian usytuowania trzpienia wg McGoverna [16] i Callaghana [17] znalazły swoje odzwierciedlenie w ocenie połączenia trzpienia endoprotezy z otaczającą tkanką kostną wg Engha [18]. Stabilne kostne połączenie trzpienia stwierdzono u 67,58%, a połączenie łącznotkankowe u 11,53%. Natomiast początkowe niepostępujące przechodzące częściowo w postępujące osiadanie trzpienia wystąpiło odpowiednio u 11,53% i 9,34% chorych. Najczęściej stabilne kostne połączenie trzpienia stwierdzano u chorych po endoprotezoplastyce Antega (92,3%) i Zweymüllera (81,8%). U pozostałych chorych osteointegrację trzpienia stwierdzano blisko dwukrotnie rzadziej. Obserwacje te znalazły potwierdzenie w ocenie przerostu kostnego, który obserwowano wzdłuż trzpienia Antena u 23,1% chorych i wzdłuż trzpienia Zweymüllera u 13,6% chorych (Ryc. 5).

## DYSKUSJA

W ostatnich latach dość powszechnie do retrospektywnej oceny wyników endoprotezoplastyki i prognozowania czasu przeżycia funkcji endoprotezy stawu biodrowego jest stosowana metoda Kaplana-Meiera. Z jej analizy wynika, że w badanym materiale do 12 roku po operacji pierwotnej wszczepienia trzpienia endoprotezy bezcementowej do dysplastycznie zmienionej bliższej części kości udowej istnieje bardzo duże ryzyko obluźnienia wszczepu, wynoszące 16,29%. Najmniejsze ryzyko (3,8%) obluźnienia i realloplastyki występuje po zastosowaniu trzpienia odpowiadającego swojej konstrukcją

11,53% of cases. At the same time, initial non-progressive stem settling that partially progressed over time was revealed in 11,53% and 9,34%, respectively, of patients. Stable bone attachment of the stem was most often observed in patients after Antega arthroplasty (92.3%) and Zweymüller arthroplasty (81.8%). Stem osteointegration was almost twice as rare in the remaining patients. These observations were confirmed by the evaluation of bone hypertrophy along stems, which was seen in 23.1% of Antega patients and 13.6% of Zweymüller patients (Fig. 5).

## DISCUSSION

In recent years, Kaplan-Meier's method has been widely used for retrospective evaluation of the results of total hip arthroplasty and predicting functional survival time of hip endoprostheses. This analysis shows that in this study's patient population, up to the 12th year following the initial surgery of implanting a cementless endoprosthesis stem into dysplastic proximal femur, there was a high risk of implant loosening, amounting to 16.29%. The lowest risk (3.8%) of loosening and revision alloplasty occurred with stem designs matching the anatomical shape of the femur. These results are consistent with



anatomicznemu ukształtowaniu kości udowej. Uzyskane wyniki odpowiadają danym uzyskanym z Rejestru Norweskiego, jednak w krótszym czasie obserwacji. Havelin, który do oceny „czasu przeżycia” endoprotezy, nie uwzględnił typu wszczepu, w swoich 4,5-letnich obserwacjach 1326 chorych po endoprotezoplastyce bezcementowej różnego typu, stosując metodę Kaplana-Meiera, stwierdził prawdopodobieństwo czasu przeżycia trzpieni na poziomie 0,961 (3,9% operacji rewizyjnych) [24]. Gröbl natomiast, w obserwacjach 10-letnich, prawdopodobieństwo czasu przeżycia trzpieni Zweymüllera określił na 0,99 (1% operacji rewizyjnych) [25]. Z danych Rejestru Norweskiego wynika, że prawdopodobieństwo czasu przeżycia trzpienia Zweymüllera jest mniejsze od podawanego przez Gröbla i wynosi 0,995 (0,5% operacji rewizyjnych). W odniesieniu do endoprotezy PM-Plasmapore czas przeżycia trzpienia w badaniach Gröbla wyniósł 0,8790 (12,1% operacji rewizyjnych) [26].

Celem endoprotezoplastyki stawu biodrowego jest zmniejszenie dolegliwości bólowych i poprawa funkcji operowanego stawu zwiększająca jakość życia operowanych chorych. W badanym materiale ocenę czynnościową wyniku endoprotezoplastyki przeprowadzono opierając się na skali Harrisa [15]. Wyniki przeprowadzonych badań wskazują, że u chorych ze znacznymi zmianami zmniejszającymi, do których dochodzi w wyniku przebytej w dzieciństwie dysplazji lub zwichnięcia stawu biodrowego stopień dysfunkcji przedoperacyjnej biodra jest bardzo duży i wynosi średnio 28,85 pkt. Przeprowadzona endoprotezoplastyka stawu pozwala na poprawę biomechaniki operowanego biodra i ponad dwukrotną poprawę funkcji. W 12 roku po operacji poprawa ta jest szczególnie widoczna u chorych po endoprotezoplastyce z użyciem trzpieni Antega i Zweymüllera.

Do czasu wprowadzenia metod densytometrycznych do oceny zmian struktury okołoprotezowej tkanki kostnej i typu połączenia endoprotezy stawu biodrowego z łożem kostnym w praktyce klinicznej większość autorów stosowała opisową rentgenometryczną metodę, zaproponowaną przez Engha [19, 20]. Autor ten, w oparciu o rentgenometryczne objawy przebudowy kości, do których zaliczył osiadanie trzpienia w kości udowej, występowanie linii rozrzedzeń i zagęszczeń w okołoprotezowej tkance kostnej, zanik linii głównych beleczek kostnych oraz zanik warstwy korowej kości udowej, opisał stopnie niekorzystnej przebudowy kostnej i typy połączenia trzpienia z łożem kostnym.

Heekin [27], stosując kryteria przebudowy kostnej podane przez Engha [19,20], w grupie 100 cho-

the data of the Norwegian Arthroplasty Register; however, the follow-up period was shorter. Basing on Kaplan-Meier's method, Havelin, who did not consider implant type in the evaluation of endoprosthesis "survival time", established the probability of stem survival time at 0.961 (revision surgery rate of 3.9%) [24] in his 4.5-year study of 1326 patients after cementless total hip arthroplasty of different types. Gröbl established the probability of Zweymüller stem survival time at the level of 0.99 (revision surgery rate of 1%) [25] in his 10-year study. According to the Norwegian Arthroplasty Register, the probability of Zweymüller stem survival time is lower than that obtained by Gröbl, and equals 0.995 (revision surgery rate of 0.5%). For PM-Plasmapore stems, stem survival time in Gröbl's study amounted to 0.8790 (revision surgery rate of 12.1%) [26].

The aim of total hip arthroplasty is to reduce pain and improve function of the hip so as to improve the quality of life of the patients undergoing the surgery. In the present study, functional assessment of the results of total hip arthroplasty was performed using the HHS [15]. In patients with considerable deformities resulting from hip dysplasia or dislocation in childhood, the level of preoperative dysfunction was high, for an average of 28.85 points. Total hip arthroplasty improved biomechanics in the operated hip and more than doubled its function. In the 12th year following the surgery, this improvement was particularly visible in patients with Antega and Zweymüller stems.

Before the introduction of densitometric techniques for the evaluation of changes in periprosthetic bone tissue and the type of attachment of a hip endoprosthesis to the osseous bed, most authors used the descriptive roentgenometric method proposed by Engh [19,20] in their clinical practice. Engh described levels of adverse bone remodelling and types of stem attachment to the osseous bed on the basis of radiographic evidence of bone remodelling, which included stem settling in the femur, the finding of lines of density reduction and densification in periprosthetic bone tissue, atrophy of the line of the main bone trabeculae and atrophy of femoral cortex.

Using Engh's bone remodelling criteria, Heekin [27] found osteointegration, stable connective tissue attachment and progressive instability in 94%, 1% and 5% of patients, respectively, in his medium-term assessment after 5 years from initial surgery of 100 patients after total hip arthroplasty with "anatomical" cementless stems. Engh and Culpepper found stem osteointegration in 90%, stable connective tissue attachment in 9% and progressive instability in 2% of a total of 117 patients with anatomical AML endo-

rych po endoprotezoplastyce stawu biodrowego z zastosowaniem trzpieni bezcementowych, tzw. anatomicznych, w badaniu średnioodległym po 5 latach od pierwotnej operacji osteointegrację stwierdził w 94% przypadków, stabilne łącznotkankowe połączenie w 1%, a postępującą niestabilność w 5% przypadków. Natomiast Engh i Culpepper w grupie 117 chorych z wszczepioną anatomiczną endoprotezą AML w badaniu odległym w 11. roku po operacji osteointegrację trzpienia obserwowali u 90% chorych, stabilne łącznotkankowe połączenie u 9%, a postępującą niestabilność u 2% chorych [28,29].

Wyniki badań i obserwacje autorów potwierdza West [30], który po przeprowadzeniu analizy potencjalnych błędów oceny rentgenometrycznej podkreśla, że ze względu na mały procent obiektywnych elementów oceny interpretacja wyników uzyskanych metodą Engha wymaga dużej ostrożności. Ponadto w badaniach oceniających dokładność kryteriów podanych przez Engha jest podnoszony fakt, że dopiero wynosząca 70% utrata gęstości kości jest widoczna w obrazie rentgenowskim, a stopień dokładności badań nad utratą gęstości kości ocenianą opisowo jest bardzo mały, gdyż wskaźnik kappa wynosi 0,58 [21,6]. Wyniki badań rentgenometrycznych, przeprowadzonych z zastosowaniem kryteriów, podanych przez Engha wskazują, że ocena przebudowy okołoprotezowej tkanki kostnej powinna być dokonywana przy użyciu bardziej obiektywnych metod diagnostycznych.

Odniesienie własnych uzyskanych wyników oceny stabilności trzpieni do wyników podawanych w piśmiennictwie utrudnia metoda oceny stabilności dokonywana przez innych autorów, którzy podają tylko liczbę niestabilnych trzpieni w procentach w czasie badań kontrolnych po operacji, natomiast nie przedstawiają wielkości zmian niestabilności w funkcji czasu [25]. W dostępnym piśmiennictwie Campbell [31] w ocenie 110 trzpieni bezcementowych w 2. roku po endoprotezoplastyce stwierdził migrację pionową w przypadku 25% trzpieni, natomiast Barrak [32, 33] – tylko w 6% trzpieni bezcementowych.

## WNIOSKI

1. W endoprotezoplastyce stawu biodrowego z dużymi zniekształceniami anatomicznymi, powstałymi w wyniku dysplazji rozwojowej lub wrodzonego zwichnięcia biodra, trzpień charakteryzujący się budową odpowiadającą kształtowi anatomicznemu bliższej części kości udowej, zwłaszcza szerokie w części międzykrętarzowej, zwężające się w odcinku dalszym, pozwalają na uzyskanie lepszej stabilności, zmniejszają ryzyko obłuzowania i wydłużają czas przeżycia endoprotezy.

prosthesis in a long-term study, in the 11th year following the surgery. [28,29].

The results of the studies and observations of the authors are supported by West [30], who, having analyzed the potential errors in roentgenometric evaluation, emphasized that, due to a low proportion of objective elements in the evaluation, the interpretation of results obtained with Engh's method requires great caution. Moreover, studies assessing the precision of Engh's criteria raise the issue that density loss can be visible on radiographs if it exceeds 70%, and the degree of precision of descriptive evaluation of bone density loss is very low because the kappa indicator equals 0.58 [21,6]. The results of roentgenometric examinations carried out according to Engh's criteria reveal that the evaluation of periprosthetic bone tissue remodelling should utilise more objective diagnostic methods.

Comparison of the results of this study of stem stability with results from the literature is hindered by the method of stability evaluation adopted by other authors, who state only the percentage of unstable stems observed during postoperative follow-up examinations and do not mention the magnitude of changes of instability over time [25]. In the available literature, in an evaluation of 110 cementless stems in the 2nd year following total hip arthroplasty, Campbell [31] noted vertical migration in 25% of the stems, and Barrak [32, 33] – only in 6% of cementless stems.

## CONCLUSIONS

1. In total hip arthroplasty in patients presenting with substantial anatomical deformities resulting from developmental dysplasia or congenital dislocation of hip, stem designs corresponding to the anatomical shape of the proximal part of femur, especially those which have a wide intertrochanteric segment and a narrow distal part, allow for better stability, reduce the risk of stem loosening and prolong stem survival time.



2. W artrozie dysplastycznej osadzenie trzpienia bezcementowego w kanale kości udowej uwzględniające zmienione warunki anatomiczne zapewnia prawidłową osteointegrację endoprotezy, czego retgenometrycznym wskaźnikiem jest brak mikroruchów i stabilność wszczepu.
3. Wyrazem klinicznym dobrej osteointegracji trzpieni bezcementowych stosowanych w leczeniu artrozy dysplastycznej jest szybkie ustąpienie bólu i znaczna poprawa funkcji operowanego biodra.
2. In dysplastic osteoarthritis, the insertion of a cementless stem which accounts for the altered anatomical relations in the femoral canal ensures good osteointegration of the endoprosthesis, which manifests on radiographs as stability of the implant and lack of micromotions.
3. Rapid elimination of pain and significant improvement in hip function are the clinical manifestations of good osteointegration of cementless stems used in the treatment of dysplastic osteoarthritis.

## PIŚMIENNICTWO / REFERENCES

1. Adolphson P, von Sivers K, Dalén N, Jonsson U, Dahlborn M. Bone and muscle mass after hip arthroplasty. *Acta Orthop Scand*. 1993;64:181-184.
2. Ahlfelt L, Herberts P, Malchau H, Andersson GBJ. Prognosis of total hip replacement. A swedish multicenter study of 4664 revisions. *Acta Orthop Scand* 1990; 238: 61-69.
3. Bourne RB, Rorabeck CH, Ghazal ME, Lee MH. Pain in the thigh following total hip replacement with a porous-coated anatomic prosthesis for osteoarthritis. A five-year follow-up study. *J Bone and Joint Surg* 1994; 76-A: 1464-1470.
4. Burt CF, Garvin KL, Otterberg ET, Jardon OM. A femoral component inserted without cement in total hip arthroplasty. A study of the Tri-Lock component with an average ten-year duration of follow-up. *J Bone Joint Surg* 1998; 80A: 952-960.
5. Czerwiński E, Pawelec A, Marchewczyk J. Problemy realloplastyki stawu biodrowego w Polsce i na świecie. *Ortop Traumatol Rehab* 2001; (3) 1: 1-5.
6. Engh CA Jr, Anderson JP, Sychterz CJ, Sacco ME, Engh CA. Sr. The Accuracy and Reproducibility of Radiographic Assessment of Stress-Shielding. A Post Mortem Analysis. *J Bone Joint Surg* 2000; 82-A: 1414-1420.
7. Górecki A. Problemy leczenia zmian zwyrodnieniowych stawu biodrowego i kolanowego. *Dekada Kości i Stawów* 2000-2010, Rok pierwszy, Kraków 2000; 22-32.
8. Knahr K, Schneider W, Krugluger J, Kasperek M. The painful hip in a well-fixed total hip replacement. *European Instructional Course Lectures*, ed. The British Editorial Society of Bone and Joint Surg, 2001; 5: 172-182.
9. Macari GS, Kasiim RA, Yoon P, Saleh KJ. The cementless femoral stem revisited. *Journal of The Southern Orthopaedic Association*, 2003; (12) 2: 83-89.
10. Morscher EW. Noncemented acetabular fixation in primary total hip replacement. In: Morscher E. W, editor. *Endoprosthetics*. New York: Springer; 1995. .
11. Pipino F. The bone-prosthesis interaction. *J Orthopaed Traumatol* 2001; (1)1: 3-10.
12. Sakalkale DP, Eng K, Hozack WJ, Rothman RH. Minimum 10-year results of a tapered cementless hip replacement. *Clin Orthop* 1999; 362: 138-144.
13. Zweymüller K, Lintner FK, Semlitsch MF. Biologic fixation of a press-fit titanium hip joint endoprosthesis. *Clin Orthop* 1988; 235: 195-206.
14. Kaplan EL, Meier P. Nonparametric estimation from incomplete observations. *J Am Statist Assn* 1958; 53: 457-481.
15. Harris WH. Traumatic arthritis of the hip after dislocation and acetabular fractures: treatment by mold arthroplasty. An end-result study using a new method of result evaluation. *J Bone Joint Surg*, 1969; 51-A: 737-755.
16. McGovern TF, Engh CA, Zettl-Schaffer K, Hooten JP. Cortical bone density of the proximal femur following cementless total hip arthroplasty. *Clin Orthop* 1994; 306: 145-154.
17. Callaghan JJ, Salvati EA, Pellici PM, Wilson PD, Ranawat CS. Results of revision for mechanical failures after cemented total hip replacement. *J Bone Joint Surg* 1985; 67-A: 1074-1085.
18. Engh CA, Massin P, Suthers KE. Roentgenographic assessment of the biologic fixation of porous-surfaced femoral components. *Clin Orthop* 1990; 257: 107-128.
19. Engh CA, Bobyn JD, Glassman AH. Porous-coated hip replacement. The factors governing bone ingrowth, stress shielding, and clinical results. *J Bone Joint Surg (Br)* 1987; 69: 45-55.
20. Engh CA, Bobyn JD. The influence of stem size and extent of porous coating on femoral bone resorption after primary cementless hip arthroplasty. *Clin Orthop* 1988; 231: 7-28.
21. Engh CA, McGovern TF, Bobyn JD, Harris WH. A quantitative evaluation of periprosthetic bone-remodeling after cementless total hip arthroplasty. *J Bone and Joint Surg* 1992; 74-A: 1009-1020.
22. Engh CA, McGovern TF, Schmidt LM. Roentgenographic densitometry of bone adjacent to a femoral prosthesis. *Clin Orthop* 1993; 292: 177-190.
23. Engh CA, O'Connor D, Jasty M, McGovern TF, Bobyn JD, Harris WH. Quantification of implant micromotion, strain shielding, and bone resorption with porous-coated anatomic medullary locking femoral prostheses. *Clin Orthop* 1992; 285: 13-29.
24. Havelin LI, Espehaug B, Vollset SE, Engesaeter LB. Early aseptic loosening of uncemented femoral components in primary total hip replacement. A review based on the Norwegian Arthroplasty Register. *J Bone Joint Surg (Br)* 1995; 77: 11-17.
25. Grubl A, Chiari C, Gruber M, Kaider A, Gottsauner-Wolf F. Cementless Total Hip Arthroplasty with a Tapered, Rectangular Titanium Stem and a Threatened Cup. A Minimum Ten-Year Follow-up. *J Bone Joint Surg* 2002; 84-A: 425-431.

26. Malchau H, Herberts P. Prognosis of total hip replacement in Sweden. Follow up of 92,675 operations performed 1978-1990. *Acta Orthop Scand* 1993; 64: 497-506.
27. Heekin RD, Callaghan JJ, Hopkinson WJ, Savory CG, Xenos JS. The porous-coated anatomic total hip prosthesis, inserted without cement. Results after five to seven years in a prospective study. *J Bone and Joint Surg* 1993; 75-A: 77-91.
28. Engh CH. Long-term results of use of the Anatomie Medullary Locking prosthesis in THA. *J Bone Jt Surg* 1997; 79-A (2): 177-184.
29. Engh CA Jr, Culpepper WJ II, Engh CA. Long-term results of use of the anatomic medullary locking prosthesis in total hip arthroplasty. *J Bone Jt Surg* 1997; 79-A: 177-184.
30. West JD, Mayor MB, Collier JP. Potential errors inherent in quantitative densitometric analysis of orthopaedic radiographs. *J Bone and Joint Surg* 1987; 69-A: 58-64.
31. Campbell ACL, Rorabeck CH, Bourne RB, Chess, D, Nott L. Thigh pain after cementless hip arthroplasty. Annoyance or ill om. *J Bone and Joint Surg* 1992; 74-B(1): 63-66.
32. Barrack RL, Jasty M, Bragdon C, Haire T, Harris WH. Thigh pain despite bone ingrowth into uncemented femoral stems. *J Bone Joint Surg (Br)* 1992; 74: 507-510.
33. Barrack RL, Mulroy RD Jr, Harris WH. Improved cementing techniques and femoral component loosening in young patients with hip arthroplasty. A 12-year radiographic review. *J Bone Joint Surg* 1992; 74 (3): 385-389.

---

<b>Liczba słów/Word count:</b> 6255	<b>Tabele/Tables:</b> 1	<b>Ryciny/Figures:</b> 5	<b>Piśmiennictwo/References:</b> 33
-------------------------------------	-------------------------	--------------------------	-------------------------------------

---

*Adres do korespondencji / Address for correspondence*

*Dr hab. med. Szymon Dragan*

*Katedra i Klinika Ortopedii i Traumatologii Narządu Ruchu Akademii Medycznej*

*50-556 Wrocław, ul. Borowska 213, tel./fax: (0-71) 7331020, e-mail: szymondragan@wp.pl*

*Otrzymano / Received*

*13.03.2008 r.*

*Zaakceptowano / Accepted*

*05.05.2008 r.*

