Ortopedia Traumatologia Rehabilitacja
© MEDSPORTPRESS, 2008; 4(6); Vol. 10, 350-361

Analiza porównawcza wyników leczenia operacyjnego złamania szyjki kości udowej za pomocą płyty DHS i kaniulowanych śrub AO

Comparison analysis of the operative treatment results of the femoral neck fractures using side – plate and compression screw and cannulated AO screws

Jerzy Stiasny[1(A,B,C,D,E,F)], Szymon Dragan[2(A,B,C,D)], Mirosław Kulej[2(E)], Jacek Martynkiewicz[2], Jerzy Płochowski[2(E)], Szymon Łukasz Dragan[3(B,C,F)]

[1] Oddział Ortopedyczno-Urazowy, Szpital Rejonowy, Hjřrring, Dania
[2] Katedra i Klinika Ortopedii i Traumatologii Narządu Ruchu Akademii Medycznej im. Piastów Śląskich, Wrocław
[3] Studenckie Koło Naukowe przy Katedrze i Klinice Ortopedii i Traumatologii Narządu Ruchu Akademii Medycznej im. Piastów Śląskich, Wrocław
[1] Orthopaedics & Traumatolgoy Department, Hjörring Regional Hospital, Denmark
[2] Department of Orthopaedic and Traumatologic Surgery, Wrocław Medical University
[3] Student Scientific Society affiliated with the Department of Orthopaedic and Traumatologic Surgery, Wroclaw Medical University

STRESZCZENIE

Wstęp. Złamania szyjki kości udowej (szku) u osób w wieku podeszłym należą do jednych z najczęstszych urazów w obrębie narządu ruchu. Patomechanizm i morfologia złamania szyjki kości udowej (szku) powodują, że niezależnie od stopnia przemieszczenia i stabilności odłamów, metodą leczenia z wyboru jest operacyjna stabilizacja złamania. Pomimo stałego rozwoju i doskonalenia techniki operacyjnej optymalny dobór metody stabilizacji do morfologii złamania szku jest przedmiotem wielu kontrowersji i nadal stanowi poważny problem leczniczy. Celem pracy jest ocena porównawcza wyników leczenia operacyjnego złamania szku przy użyciu śrub AO i płyty DHS.

Materiał i metoda. Materiał stanowi 112 chorych leczonych w latach 2004-2005 w oddziale urazowo-ortopedycznym Szpitala Hjorring, z powodu złamania szku z użyciem śrub AO lub płyty dynamicznej DHS. Morfologię złamania oceniano wg klasyfikacji Gardena. Stopień repozycji odłamów złamania i prawidłowości zespolenia po operacji oceniano wg kryteriów podanych przez Tornkvista i Lindequista.

Wyniki i Wnioski. Zespolenie złamania szyjki kości udowej przy pomocy płyty DHS zapewnia lepszą stabilizację odłamów, pozwala na uzyskanie lepszych wyników i wcześniejszą pionizację chorego oraz obciążanie operowanej kończyny w porównaniu do zespolenia kaniulowanymi śrubami AO.

Słowa kluczowe: złamanie, szyjka kości udowej, zespolenie, DHS, AO

SUMMARY

Background. Femoral neck fractures are among the most frequent and the most dangerous types of musculoskeletal injuries in the elderly population. There is general agreement that because of the morphology of the fracture, internal fixation is the treatment of choice irrespective of the degree of displacement. The optimal surgical treatment of femoral neck fractures remains controversial despite constant progress in the surgical management of such fractures and still remains a serious therapeutic problem. The goal of the present study was to compare the outcome in patients who underwent surgery of femoral neck fractures with AO screws; a compression screw and a side-plate; and a compression screw and a side-plate with an additional AO screw.

Material and methods. The study group included 112 patients who underwent surgery for femoral neck fracture with the use of AO screws; a compression screw and a side-plate; and compression screw and a side-plate with an additional AO screw, at the Orthopaedic Department at Vendsyssel Hospital, Hjörring, Northern Orthopaedic Division, Denmark, between 1 January 2004 and 31 December 2005. Garden's classification was used to classify femoral neck fractures. Implant position and fracture reduction were categorised according to recommendations by Tornkvist and Lindequist.

Results and Conclusions. Irrespective of fracture morphology, compression screw and side-plate fixation provides better stabilisation to the bony fragments and improves early mobilisation in comparison with AO screws.

Key words: fracture, neck of the femur, side – plate and compression screw, cannulated AO screws

WSTĘP

Złamania szyjki kości udowej należą do jednych z najczęstszych i najgroźniejszych złamań w obrębie narządu ruchu, a ryzyko złamania wzrasta wraz z zmianami inwolucyjnymi zachodzącymi w organizmie chorego [1]. Według prognoz Światowej Organizacji Zdrowia do roku 2050 przewidywany jest ponad 3-krotny wzrost zapadalności na złamania osteoporotyczne bliższej części kości udowej [2]. W populacji ludzkiej do 65. roku życia częstotliwość złamań szku wynosi 2-4 przypadki na 10 000, natomiast w populacji powyżej 70 roku życia wzrasta i u mężczyzn wynosi 28 /10 000, a u kobiet 64/10 000 [1,3]. Wraz ze wzrostem liczby złamań szku rośnie liczba powikłań. Śmiertelność chorych operowanych z powodu złamania szku po pierwszym roku od złamania wynosi 20-30% [4]. U ponad 50% chorych złamania szku uniemożliwiają samodzielne poruszanie się i ograniczają jakość życia [5].

Patomechanizm i morfologia złamania szku powodują, że metodą z wyboru jest repozycja i operacyjna stabilizacja złamania [6,7,8,9]. Pomimo stałego rozwoju i doskonalenia techniki operacyjnej optymalny dobór metody stabilizacji do morfologii złamania szku jest przedmiotem wielu kontrowersji i nadal stanowi poważny problem leczniczy [9,10,11].

Celem pracy jest próba oceny i porównanie wyników leczenia operacyjnego złamań szku przy zastosowaniu śrub kaniulowanych AO i płyty DHS.

BACKGROUND

Femoral neck fractures are among the most frequent and the most dangerous types of musculoskeletal injuries and the risk of the fracture increases with involutional changes in the patient's body [1]. The World Health Organisation predicts that the incidence of osteoporotic fractures of the proximal femur will increase more than threefold by 2050 [2]. In the population under 65, the incidence of femoral neck fractures amounts to 2-4 cases per 10,000 population. However, the incidence increases in the population aged over 70 and amounts to 28/10,000 in men and 64/10,000 in women [1,3]. The incidence of complications increases with the number of femoral neck fractures. Mortality in patients operated on due to a femoral neck fracture at one year following the fracture ranges from 20 to 30% [4]. Femoral neck fractures prevent unassisted movement and limit the quality of life in over 50% of the patients [5].

Due to the morphology of femoral neck fractures, reduction and internal fixation of the fracture are the modality of choice [6,7,8,9]. Despite constant development and improvements in surgical management, the choice of an optimal stabilisation technique to match the morphology of femoral neck fractures constitutes a controversial subject and remains a major therapeutic problem [9,10,11].

The aim of this study was to assess and compare the results of the surgical treatment of femoral neck fractures with the use of cannulated AO screws and a side-plate with a compression screw.

MATERIAŁ I METODA

W latach 2004-2005 w oddziale urazowo-ortopedycznym Szpitala Hjörring, z powodu złamania szyjki kości udowej, leczono operacyjnie metodą zespolenia wewnętrznego 112 chorych, u których wykonano 114 zespoleń. Wśród nich było 41 mężczyzn (36.6 %) o średniej wieku 70 lat (30-96 lat) i 71 kobiet (74,4 %) o średniej wieku 77 lat (43-95 lat). Najliczniejszą grupę stanowili pacjenci w wieku 80- 90 lat – 37 osób (33%) (Ryc. 1). Czas obserwacji wynosi od 2. do 36. m-cy, średnio 21,5 miesiąca.

W 70. (61,4%) przypadkach wykonano zespolenie złamania przy pomocy 3 śrub kaniulowanych AO, w 22. (19,3 %) przypadkach płytą DHS i w 22. (19,3%) przypadkach płytą DHS z dodatkową śrubą kaniulowaną AO (Tab. 1).

Czas trwania operacji wynosił od 20. do 120. minut, średnio 47 minut. U chorych leczonych metodą AO średni czas operacji wyniósł 45 minut, płytą DHS 48 minut. W grupie chorych, u których złamanie stabilizowano płytą DHS z dodatkową śrubą kaniulowaną AO, czas operacji był o 20% dłuższy i wyniósł 55 minut.

MATERIAL AND METHODS

A total of 112 patients were treated surgically by internal fixation for femoral neck fractures at the Orthopaedic & Traumatologic Department at Hjörring Hospital between the years 2004 and 2005. A total of 114 fixations were performed. The study group included 41 men (36.6%) with a mean age of 70 (30-95) and 71 women (74.4%) with a mean age of 77 (43-95). The largest group included 37 patients (33%) aged 80-90 (Fig. 1). The period of observation was from 2 to 36 months, 21.5 on average.

Fixation of the fracture with 3 cannulated AO screws was performed in 70 cases (61.4%), and fixation with a side-plate and compression screw in 22 cases (19.3%), while fixation with a side-plate and compression screw with an additional cannulated AO screw in 22 cases (19.3%) (Tab. 1).

The surgery took 20 to 120 minutes, 47 minutes on average. In the case of the patients treated with AO screws, the average duration of the surgery was 45 minutes compared to 48 minutes in those treated with a side-plate and compression screw. It was 55

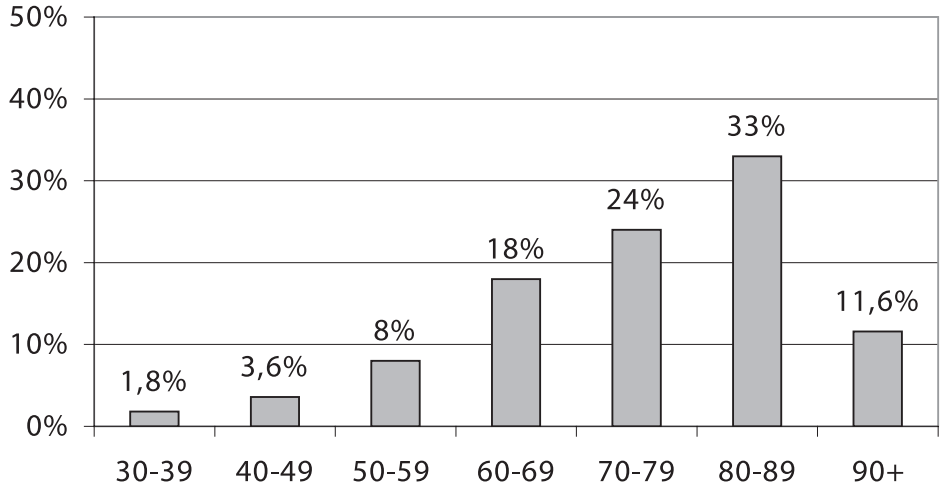

Ryc. 1. Wiek operowanych chorych
Fig. 1. Age of the operated patients

Tab. 1. Rodzaje zastosowanych zespoleń
Tab. 1. Types of fixation

	Liczba Number	%
DHS Compression screw + side-plate	22	19,3
3 śruby AO 3 AO screws	70	61,4
DHS + śruba AO compression screw, side-plate + AO screw	22	19,3
Łącznie Total	117	100

W okresie pooperacyjnym rehabilitację prowadzono u wszystkich pacjentów wg tego samego schematu niezależnie od metody zespolenia złamania szku. W zależności od stanu ogólnego chorego w 2. dobie po operacji, rozpoczynano naukę chodzenia przy balkoniku w 90% przypadków z pełnym obciążaniem kończyny, w 4% z częściowym i w 6% z bez obciążania kończyny. Jednocześnie stosowano ćwiczenia izomeryczne oraz izotoniczne kończyn dolnych.

Czas pobytu w oddziale wynosił 2-29 dni, średnio 11 dni i był nieznacznie krótszy w grupie chorych operowanych przy pomocy płyty DHS z dodatkową śrubą AO (9 dni) w porównaniu do chorych, u których zastosowano zespolenie śrubami AO (12 dni) lub płytą DHS (11 dni).

Wyniki leczenia oceniano w oparciu o badanie przedmiotowe i rentgenowskie.

W ocenie rentgenowskiej typ złamania szyjki kości udowej klasyfikowano wg kryteriów podanych przez Gardena [12].

Repozycję złamania i prawidłowość zespolenia oceniano śródoperacyjnie w obrazie fluoroskopowym w projekcjach przednio-tylnej i osiowej.

minutes (20% longer) in the patients in whom the fracture was stabilized with the use of a side-plate and compression screw with an additional cannulated AO screw.

In the postoperative period, rehabilitation was performed in all patients according to the same plan, irrespective of the type of femoral neck fracture fixation. On post-operative day 2, depending on their general condition, patients were taught to walk with a walking frame, with total loading of the limb in 90% of the cases, partial loading in 4% of the cases and without limb loading in 6% of the cases. Isometric and isotonic exercises of the lower limbs were started at the same time.

The length of hospital stay was 2-29 days, 11 days on average, and was slightly shorter in the group operated on with the use of a side-plate and compression screw with an additional AO screw (9 days) in comparison AO screw fixation (12 days) or side-plate and compression screw fixation (11 days).

The results of the treatment were assessed on the basis of physical examinations and radiographic evidence.

Wyniki leczenia oceniano w odstępach 6-8 tygodniowych, w czasie kontroli ambulatoryjnej, w oparciu o kryteria czynnościowe. Wyniki oceny czynnościowej po operacji odnoszono do oceny czynnościowej przed urazem przeprowadzonej na podstawie wyników uzyskanych z wywiadu od chorego lub rodziny.

W ocenie rentgenometrycznej repozycję odłamów i poprawność osadzenia materiału zespalającego złamania oceniano wg kryteriów podanych przez Törnkvista i Lindequista [13], którzy wyróżnili nastawienie:

- dobre, w którym stwierdzano przemieszczenie odłamów złamania < niż 2 mm, kąt Gardena pomiędzy 160-175 stopni ustawienie kątowe w projekcji osiowej < niż 10 stopni,
- zadowalające, w którym stwierdzano przemieszczenie odłamów < niż 5 mm, kąt Gardena pomiędzy 160-175 stopni, ustawienie kątowe w projekcji osiowej < niż 20 stopni,
- złe, w którym stwierdzano przemieszczenie odłamów > niż 5 mm, kąt Gardena < 160 lub > 175 stopni, ustawienie kątowe w projekcji osiowej > niż 20 stopni.

Ponadto Törnkvist i Lindequist wyróżnili dwa rodzaje położenia śrub:

– dobre, gdy śruby położone były do 5 mm od powierzchni stawowej, równolegle do siebie w obu projekcjach (AP i osiowej) lub ustawione kątowo względem siebie nie więcej niż 10 stopni; dolna powinna być wprowadzona na wysokości krętarza mniejszego i opierać się na łuku Adamsa, górna powinna przebiegać ok. 2 cm powyżej pierwszej. W projekcji osiowej śruby powinny się znajdować dokładnie w osi długiej szyjki, albo w kierunku do tyłu od tej osi w stronę tylnej warstwy korowej kości,
– zadowalające, jeśli położenie materiału zespalającego nie spełniało powyższych kryteriów.

Przyjęto, że jednym z głównych parametrów rentgenometrycznych poprawnego zespolenia złamania i jego stabilności jest stała długość szku lub jej zmiana w funkcji czasu [14]. Do oceny skrócenia szku wprowadzono własną metodę rentgenometryczną. Na zdjęciach rentgenowskich wykonanych w projekcji przednio-tylnej skrócenie szku oceniano na podstawie relacji pomiędzy szczytem krętarza większego i środkiem głowy kości udowej. Założono, że środek głowy kości udowej znajduje się fizjologicznie na poziomie szczytu krętarza większego. Skrócenie nie przekraczające 50% promienia głowy określano jako małe, natomiast do 100% jako średnie. We wszystkich przypadkach, w których obrys głowy kości udowej znajdował się poniżej szczytu krętarza większego, skrócenie oceniano jako duże (Ryc. 2).

Garden's classification was used to classify femoral neck fractures based on radiographic evidence [12].

Fracture reduction and implant position were assessed intra-operatively on postero-anterior and axial fluoroscopic images.

The results were assessed at 6-8 week intervals during follow-up visits, on the basis of functional criteria. The results of post-operative functional assessments were compared to assessments before the injury, compiled on the basis of history information obtained from the patients or their families.

Roentgenometric assessments of implant position and fracture reduction were based on the recommendations of Törnkvist and Lindequist [13], who distinguished the following types of reduction:

- good, in which the displacement of bony fragments was < 2 mm, Garden angle ranged from 160 to 175 degrees, angular position in axial view was < 10 degrees,
- satisfactory, in which the displacement of bony fragments was < 5mm, Garden angle ranged from 160 to 175 degrees, angular position in axial view was < 20 degrees,
- poor, in which the displacement of bony fragments was > 5 mm, Garden angle was < 160 or > 175 degrees, angular position in axial view was > 20 degrees.

Moreover, Törnkvist and Lindequist established the following two types of screw position:

– good, when the screws were positioned up to 5 mm from the joint surface, parallel to each other in both views (AP and axial), or at an angle less than 10 degrees from each other. The distal screw should be introduced at the level of the lesser trochanter and to rest on Adams' arch. The proximal screw should be positioned approximately 2 cm above the distal one. In the axial view, the screws should be found precisely in the long axis of the femoral neck, or posterior from the axis towards the posterior cortical layer of the bone,
– satisfactory, if the position of the fixation did not meet the above requirements.

It was assumed that constant length of the femoral neck or its change over time [14] was a major roentgenometric parameter for the assessment of fracture reduction and its stability. A roentgenometric technique devised by the authors was used for the assessment of femoral neck shortening. Femoral neck shortening was assessed on PA radiographs on the basis of the relation between the apex of the greater trochanter and the centre of the femoral head. It was assumed that the physiological location of the centre of the femoral head was at the level of the apex of the

Wynik leczenia oceniano jako:

1 dobry u chorych, u których ocena czynnościowa po operacji była taka sama lub zbliżona do oceny czynnościowej przed urazem, a w ocenie rentgenowskiej stwierdzano cechy pełnego zrostu złamania w ustawieniu anatomicznym, z nieznacznym lub średniego stopnia skróceniem szku (Ryc. 3),
2 zadowalający u chorych, u których ocena czynnościowa wskazywała na zmniejszoną sprawność w porównaniu ze stanem przed wypadkiem, z okresowymi dolegliwościami bólowymi oraz stwierdzanym radiologicznie zrostem złamania ze średnim lub dużym skróceniem szku, które nie wymagało reoperacji (Ryc. 4),
3 zły u chorych, u których w ocenie czynnościowej stwierdzano nasilenie bólu uniemożliwiające sa-

greater trochanter. Shortening which did not exceed 50% of the femoral head radius was considered minor, whereas shortening of up to 100% was described as medium. In all cases in which the contour of the femoral head was located below the apex of the greater trochanter, the shortening was referred to as major (Fig. 2).

The outcome of the treatment was considered:

1 good in the patients in whom functional assessment following the surgery was the same or similar to pre-injury data and there was radiographic evidence of complete bone union in the anatomical position, with minor or medium femoral shortening (Fig. 3),
2 satisfactory in the patients in whom functional assessment suggested decreased ability in com-

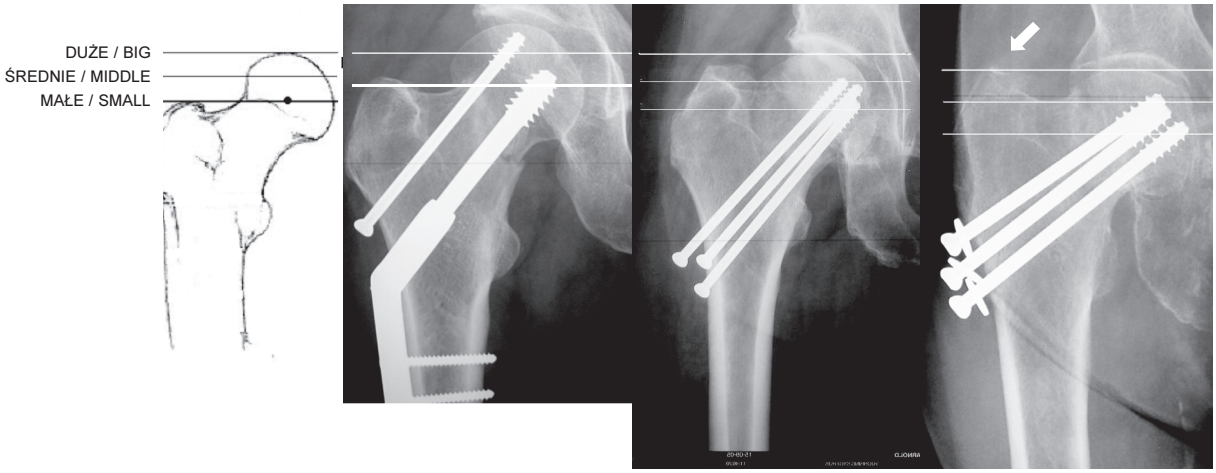

a. b. c.

Ryc. 2. Pomiar skrócenia szyjki kości udowej względem szczytu krętarza większego: a – skrócenie małe, b – skrócenie średnie, c – skrócenie duże

Fig. 2. Measurement of femoral neck shortening relative to the apex of the greater trochanter: a – minor, b – medium, c – major shortening

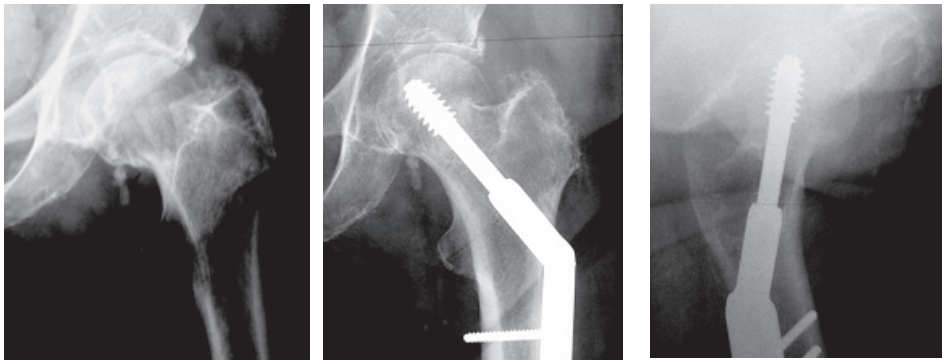

a. b. c.

Ryc. 3. Pacjentka lat 88, złamanie Garden typ 3, zespolenie płytą DHS, wynik końcowy dobry. Rtg: a – przedoperacyjne, b – pooperacyjne: projekcja a-p, c - pooperacyjne: projekcja boczna

Fig. 3. Woman, 88, Garden type 3 femoral neck fracture, technique: compression screw and side-plate (DHS), good result. Radiographs: a – preoperative, b – postoperative: postero-anterior view, c – postoperative: lateral view

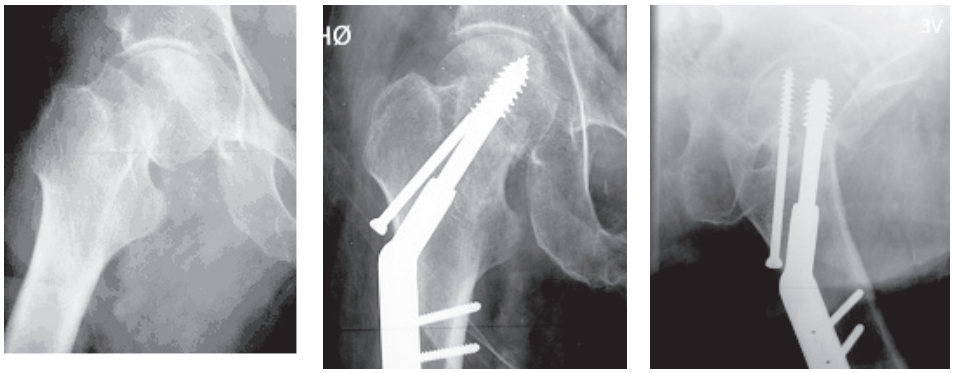

a. b. c.

Ryc. 4. Mężczyzna lat 77, złamanie szku typ 4 wg Gardena, zespolenie DHS+ śruba AO, wynik zadowalający. Rtg: a – przedoperacyjne, b – pooperacyjne: projekcja a-p, c – pooperacyjne: projekcja boczna

Fig. 4. Man, 77, Garden type 4 femoral neck fracture, technique: compression screw and side-plate with AO screw, satisfactory result. Radiographs: a – preoperative, b – postoperative – postero-anterior view, c – postoperative – lateral view

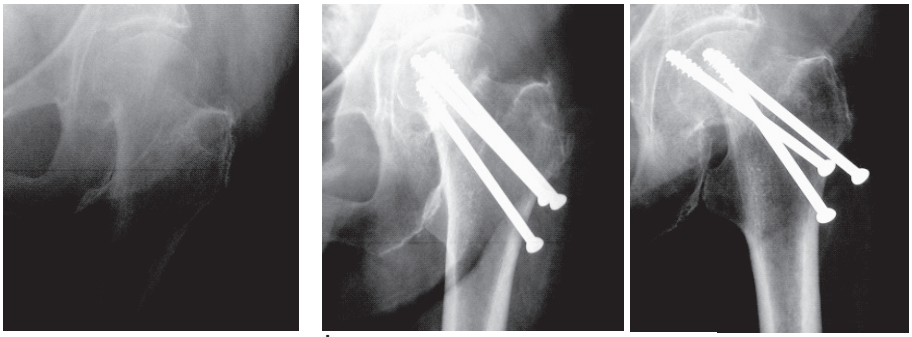

a. b. c.

Ryc. 5. Kobieta lat 90, złamanie szku typ 1 wg Gardena, zespolenie 3 śrubami AO, wynik zły. Rtg: a – przedoperacyjne, b – pooperacyjne: projekcja przednio-tylna, c – pooperacyjne: projekcja boczna.

Fig. 5. Woman, 90, Garden type 1 femoral neck fracture, technique: stabilisation with 3 AO screws, poor result. Radiographs: a – preoperative, b – postoperative: postero-anterior view, c – postoperative: lateral view

modzielne poruszanie się, a w ocenie rentgenowskiej destabilizację zespolenia złamania szku (Ryc. 5).

WYNIKI

W badanym materiale najczęściej stwierdzano złamanie podgłowowe bez przemieszczenia typu 2 wg Gardena (33,3%). Częstość pozostałych typów załamania zarówno podgłowowego z przemieszczeniem głowy kości udowej w kierunku koślawości (typ 1), jak i złamań niestabilnych z częściowym lub całkowitym przemieszczeniem (typ 3 i 4) była zbliżona i wynosiła od 20,2% do 23,7% (Tab. 2).

parison with pre-injury data, with intermittent pain, and there was radiographic evidence of bone union with medium or major femoral shortening that did not require revision surgery (Fig. 4),

3 poor in the patients in whom increased pain preventing unassisted movement was seen in functional assessment and there was radiographic evidence of destabilisation of the femoral neck fixation (Fig. 5).

RESULTS

Non-displaced subcapital fracture (type 2 by Garden) was observed most frequently (33.3%). The incidence of the remaining types of the fracture, i.e. subcapital with partial or complete displacement of the femoral head towards the valgity (type 1) and unstable with partial or complete displacement (types 3 and 4), was similar and ranged from 20.2% to 23.7% (Tab. 2).

Tab. 2. Typy złamań szku wg klasyfikacji Gardena
Tab. 2. Types of femoral neck fractures by Garden

Garden	Liczba Number	%
1	23	20,2
2	38	33,3
3	27	23,7
4	26	22,8
Łącznie Total	117	100

Na wybór sposobu stabilizacji złamania szku miała wpływ jego stabilność i stopień przemieszczenia odłamów. W złamaniach potencjalnie stabilnych, bez przemieszczenia odłamów lub z niewielkim „koślawym" przemieszczeniem, najczęściej stosowano zespolenie złamania przy pomocy śrub AO (67% wszystkich zespoleń tą metodą). W przypadku złamań niestabilnych z częściowym przemieszczeniem odłamów (typ 3 wg Gardena) stosowano najczęściej płytę DHS, natomiast złamania z dużym przemieszczeniem odłamów kostnych (typ 4 wg Gardena) poza stabilizacją z u życiem płyty dynamicznej DHS wymagały dodatkowej stabilizacji śrubą kaniulowaną AO (Ryc. 6).

W przeważającej większości przypadków uzyskano dobrą repozycję i stabilizację odłamów. W rentgenometrycznej ocenie skuteczności repozycji złamania wg Taverniera i Lindenquista w 102 przypadkach przemieszczenie odłamów złamania było mniejsze od 2 mm, kąt Gardena zawarty pomiędzy osią długą kości udowej a osią przebiegu beleczek głównych wynosił 160°-175°, natomiast kąt zawarty pomiędzy długą osią szyjki a długą osią głowy i w projekcji osiowej był mniejszy od 10°. W pozostałych 12 przypadkach przemieszczenie odłamów było więk-

Fracture stability and the degree of displacement of bony fragments influenced the choice of the femoral neck fracture fixation technique. In potentially stable fractures, without the displacement of bony fragments or with a slight valgus displacement, fixation with the use of an AO screw was performed most commonly (67% of all fixation procedures with this technique). In the case of unstable fractures with partial displacement of bony fragments (Garden type 3), the most common technique was the use of a side-plate with a compression screw. However, fractures with a considerable displacement of bony fragments (Garden type 4), required additional fixation with a cannulated AO screw in addition to side-plate and compression screw fixation (Fig. 6).

Good reduction and stabilisation of the bony fragments were obtained in the majority of the cases. Roentgenometric assessment of the effectiveness of reduction in accordance with Tavernier and Lindenquist's criteria showed displacement of the fractured bony fragments below 2 mm in 102 cases, with a Garden angle between the long axis of the femur and the axis of the major trabeculae of 160°-175° and the angle between the long axis of the femoral neck

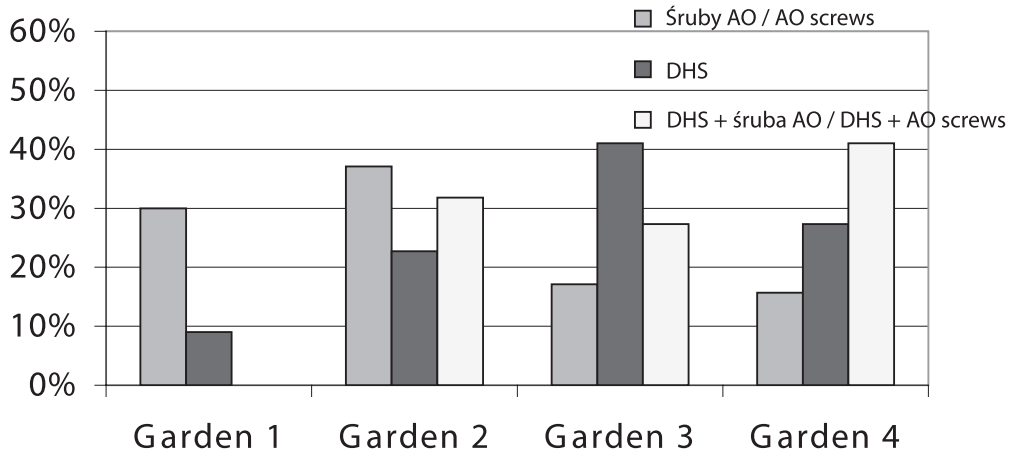

Ryc. 6. Sposób zespolenia w zależności od typu złamania szku wg klasyfikacji Gardena
Fig. 6. Method of stabilisation relative to the type of femoral neck fracture, according to Garden's classification

sze od 2 mm, kąt Gardena większy od 175°, a w projekcji bocznej nieosiowe ustawienie odłamów większe od 10°.

W ocenie skrócenia szku prawidłową jej długość stwierdzono u 12 (10,5%) chorych. Skrócenie małe szku, które nie przekraczało 50% promienia głowy, stwierdzono u 54 (47,4%) chorych, skrócenie średnie u 30 (26,31%) i skrócenie duże u 18 (15,78%) chorych.

Destabilizację zespolenia stwierdzono w 26 (22,8%) przypadkach. Najczęściej destabilizacji ulegały zespolenia śrubami AO – 24,3%, rzadziej płytą DHS z dodatkową śrubą AO 22,7% i najrzadziej płytą DHS – 18,2% (Ryc. 7).

W grupie chorych z niestabilnym złamaniem szku i dużym przemieszczeniem odłamów (Garden typ 3 i 4) częściej wynik dobry uzyskiwano w grupie chorych, którym złamanie ustabilizowano płytą DHS (66,7%) w porównaniu do chorych z zespoleniem śrubami AO (17,4%). Destabilizację zespolenia stwierdzano częściej u chorych operowanych za pomocą śrub AO (43,5%) w porównaniu do chorych z zespoleniem płytą DHS (26,7%) (Ryc. 8).

Spośród 112 chorych reoperacji wymagało 30 (24,6%), w tym u jednego chorego konieczna była rewizja rany operacyjnej z powodów naczyniowych. Większość reperowanych – 23 (76,6%) stanowili chorzy leczeni przy pomocy zespolenia śrubami AO. W 17 (56,6%) przypadkach po usunięciu zespolenia konieczna była całkowita lub częściowa endoprotezoplastyka biodra. W 2 przypadkach po usunięciu zespolenia pozostawiono staw Girdlestone'a (Tab. 3). Najniższą śmiertelność stwierdzono w grupie cho-

and the long axis of the head and in the axial view of less than 10°. In the remaining 12 cases the displacement of the bony fragments was larger than 2 mm, Garden angle was more than 175° and non-axial alignment of the bony fragments was more than 10° in the lateral view.

The assessment of femoral neck shortening revealed normal length of the femoral neck in 12 patients (10.5%). Minor shortening of the femoral neck not exceeding 50% of the head radius was observed in 54 patients (47.4%). Medium and major shortenings were present in 30 (26.31%) and 18 (15.78%) patients respectively.

Destabilisation of the fixation was observed in 26 cases (22.8%). Destabilisation was most frequent in the case of fixation with AO screws (24.3%), less frequent following fixation with a side-plate and compression screw with an additional AO screw (22.7%) and least frequent in side-plate and compression screw fixation (18.2%) (Fig. 7).

In patients with an unstable fracture of the femoral neck and major displacement of the bony fragments (Garden type 3 and 4), good results were obtained more frequently following fixation with a side-plate and compression screw (66.7%) compared to fixation with AO screws (17.4%). Destabilisation was observed more frequently in the patients from the AO screw subgroup (43.5%) in comparison with the patients who underwent side-plate and compression screw fixation (26.7%) (Fig. 8).

30 patients out of the 112 required revision surgery (24.6%), including one patient needing revision surgery of the surgical wound for a vascular problem.

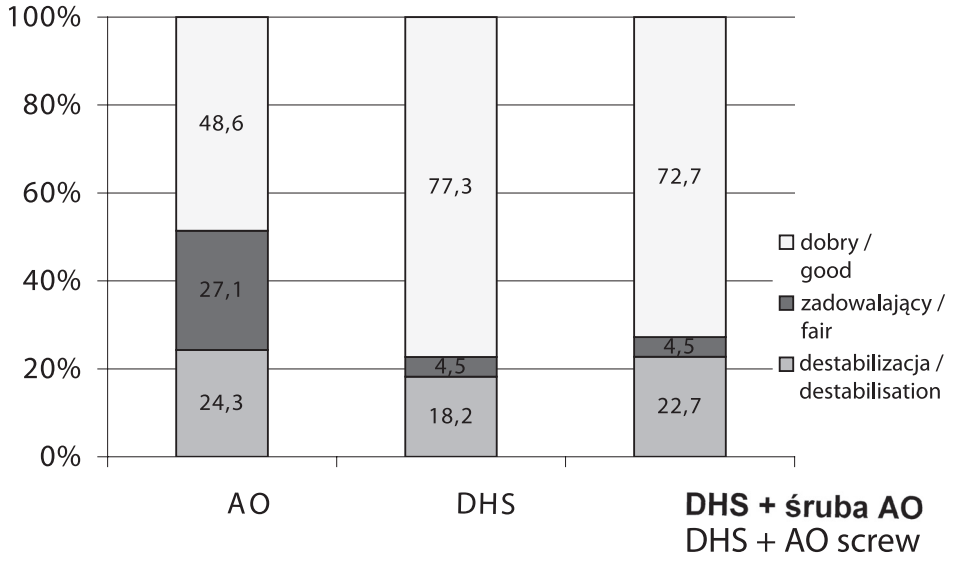

Ryc. 7. Wyniki leczenia poszczególnych rodzajów zespoleń
Fig. 7. Results of treatment with particular types of fixation

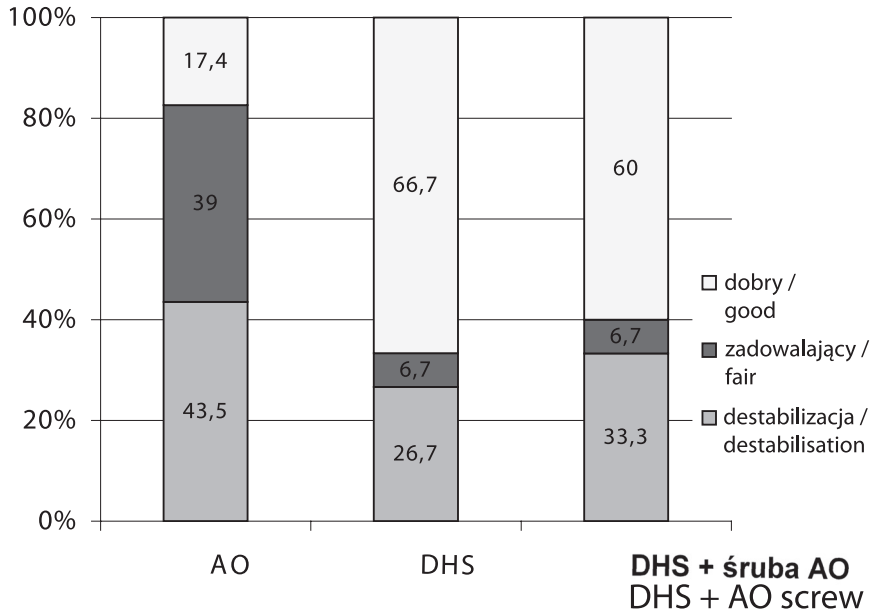

Ryc. 8. Porównanie wyników leczenia poszczególnymi metodami w złamaniach przemieszczonych szku (typ 3 i 4 wg Gardena)
Fig. 8. Comparison of treatment results with particular types of fixation in displaced femoral neck fractures (Garden 3 and 4)

Tab. 3. Typy reoperacji
Tab. 3. Types of revision surgery

	śruby AO / AO screws	DHS	DHS + śruba AO / DHS + AO screws
Endoprotezoplastyka całkowita Total hip arthroplasty	7	1	2
Endoprotezoplastyka połowicza Hemiarthroplasty	5	1	1
Usunięcie łączników Removal of connectors	6	1	-
Wymiana zespolenia Replacement of stabilisation	2	-	-
Rewizja - zakażenie Revision surgery – infection	1	-	-
Girdlestone	1	1	-
Rewizja – krwawienie Revision surgery – bleeding	1	-	-
Łącznie Total	23 (32,9%)	4 (18,2%)	3 (13,6%)

rych (średnia wieku 67,5 lat) z zespoleniem płytą DHS z dodatkową śrubą AO (13,6%), a najwyższą w grupie chorych (średnia wieku 74,6 lat) po zespoleniu złamania śrubami AO (27%), co może mieć związek ze średnią wieku w poszczególnych grupach chorych.

Patients treated with the use of AO screws constituted the majority of the patients who underwent revision surgery (23 patients – 76.6%). Total or partial hip joint replacement was necessary in 17 patients (56.6%) following the removal of the fixation. A Girdlestone joint was left after the removal of the fixation in 2 patients (Tab. 3.). The lowest mortality rate was seen in the patients (mean age 67.5 years) who underwent fixation with a side-plate and com-

pression screw with an additional AO screw (13.6%). The highest mortality rate was recorded in the patients (mean age 74.6 years) who underwent fixation with AO screws (27%). This difference may be secondary to the mean age in individual groups of patients.

DYSKUSJA

Wybór optymalnej metody leczenia operacyjnego złamania szku nadal wzbudza wiele kontrowersji. Powszechnie stosowane jest zespolenie przy pomocy kaniulowanych śrub AO i ich odmian lub płyty dynamicznej DHS. Wyniki prac doświadczalnych nad stabilnością biomechaniczną poszczególnych rodzajów zespoleń nie są jednoznaczne [14,15,16,17,18]. Jedni autorzy [15,16] podkreślają lepszą stabilizację odłamów złamania szku płytą DHS, inni nie stwierdzają znaczących różnic pomiędzy stabilnością zespolenia płytą DHS a kaniulowanymi śrubami AO [14, 17,18]. Ponadto liczba śrub AO koniecznych do zespolenia złamania szku określana na 2-4 wskazuje, że kryteria stosowania tej metody zespolenia nie zostały w pełni wyjaśnione [19,20].

Niejednoznaczne wyniki badań doświadczalnych nad metodami zespolenia operacyjnego złamania szku znajdują potwierdzenie w metaanalizach badań klinicznych. Analiza wyników 14 randomizowanych badań obejmująca 1993 chorych wskazuje na lepsze wyniki uzyskiwane u chorych po zespoleniu złamania szku płytą dynamiczną DHS w porównaniu z zespoleniem kaniulowanymi śrubami AO [21]. Natomiast z danych zebranych z medycznej bazy Cochrane obejmujących wyniki 27 randomizowanych badań na materiale 5274 chorych wynika, że zespolenie przy pomocy płyty DHS trwa dłużej aniżeli w przypadku zastosowania śrub AO, a liczba powikłań i wyniki odległe obu metod leczenia są zbliżone [22].

Wyniki uzyskane przez autorów wskazują na lepszą stabilność złamania i wynik leczenia w grupie chorych po zespoleniu płytą DHS w porównaniu do stabilizacji złamania szku uzyskanej przy użyciu śrub AO. Natomiast czas trwania operacji, liczba jednostek przetoczonej krwi i czas hospitalizacji były zbliżone w obu grupach chorych.

W grupie chorych ze złamaniem typu 3 lub 4 wg Gardena prawdopodobieństwo uzyskania dobrego wyniku przy użyciu płyty DHS było trzykrotnie większe aniżeli w grupie chorych z zespoleniem śrubami AO. W złamaniach nieprzemieszczonych typu 1 i 2 wg Gardena, niezależnie od zastosowania śruby antyrotacyjnej, nie stwierdzono ani jednego przypadku destabilizacji po zespoleniu płytą DHS, podczas gdy w przypadku zespolenia śrubami AO u 15% chorych

DISCUSSION

The choice of optimal surgical technique in the treatment of femoral neck fracture remains a controversial issue. Fixation with cannulated AO screws or modified AO screws or with a side-plate and compression screw is commonly used. The results of experiments on the biomechanical stability of different types of fixation are not unequivocal [14,15,16, 17,18]. Some authors [15,16] emphasise better stabilisation of fragments of the fractured femoral neck with a side-plate and compression screw, whereas others have not observed significant differences between stabilisation a with side-plate and compression screw and fixation with cannulated AO screws [14,17,18]. Moreover, the number of AO screws necessary for the fixation of femoral neck fractures, which ranges between 2 and 4, indicates that the criteria for the use of this technique have not been fully elucidated [19, 20].

Equivocal results of experimental investigations of techniques of surgical fixation of femoral neck fractures are confirmed in metaanalyses of clinical trials. An analysis of the outcomes of 14 randomised studies which enrolled a total of 1,993 patients has indicated better results with side-plate and compression screw fixation in comparison with cannulated AO screws [21]. Data gathered from the Cochrane database, which included 27 randomised studies on 5,247 patients, show that fixation with a side-plate and compression screw is more durable than fixation with cannulated AO screws while the incidence of complications and the long-term results of both techniques are similar [22].

The results obtained in this study indicate better fracture stability as well as better outcomes of the treatment after fixation with a side-plate and compression screw compared to stabilisation with AO screws. At the same time, the duration of the surgery, the number of the units of transfused blood as well as the length of hospital stay were similar in both groups.

In the patients with a Garden type 3 or 4 fracture, the probability of obtaining good results with the use of a side-plate and compression screw was three times higher than in those who underwent AO screw fixation. In non-displaced Garden type 1 and 2 fractures, irrespective of the use of an antirotary screw,

konieczna była reoperacja z powodu destabilizacji zespolenia. Liczba reperacji w grupie chorych z zespoleniem śrubami AO była o 50 % wyższa w porównaniu do płyty DHS głównie z powodu postępującej kompresji złamania, skracania się szyjki kości udowej i drażnienia tkanek miękkich okolicy podkrętarzowej.

Wyniki leczenia złamań w grupie chorych ze złamaniem typu 3 i 4 wg Gardena z zastosowaniem płyty DHS potwierdzają opisaną przez Meyera lepszą biomechanikę zespolenia DHS w porównaniu do zastosowania śrub kaniulowanych AO [23]. W ocenie autorów stosowanie dodatkowej śruby AO – antyrotacyjnej nie zwiększa stabilności zespolenia i nie chroni przed działaniem sił skrętnych powstających w czasie obciążania kończyny. Kompresja szyjki pod wpływem fizjologicznego oddziaływania mięśni i obciążenia lub wstępnie zadanej kompresji zaklinowuje odłamy i pozwala na uzyskanie rotacyjnej stabilności głowy kości udowej.

no single case of destabilisation was observed with a side-plate and compression screw. As regards fixation with AO screws, revision surgery was necessary in 15% of the patients due to destabilisation. The number of revision procedures was 50% higher in the group of patients with AO screw fixation than in those with side-plate and compression screw fixation. This was caused mainly by progressive compression of the fracture, femoral neck shortening and irritation of the subtrochanteric soft tissues.

The results of the treatment of the patients with Garden type 3 and 4 fracture with the use of side-plate and compression screw confirm superior biomechanics of the fixation with a side-plate and compression screw in comparison with cannulated AO screws [23]. In our opinion, the use of an additional antirotary AO screw does not increase the stability of the fixation and does not protect against torsion forces which arise during limb loading. Compression of the femoral neck under the influence of physiological muscle activity, loading or preliminary compression wedges bony fragments and ensures rotary stability of the femoral neck fracture.

WNIOSKI

1. Operacyjna stabilizacja złamania szku pozwalana na wczesną rehabilitację, przywraca zdolność do samodzielnego poruszania się i egzystencji oraz poprawia jakość życia chorych w podeszłym wieku.
2. W leczeniu operacyjnym złamań stabilnych szku typu 1 i 2 wg Gardena zastosowanie śrub AO lub płyty z dynamiczną śrubą dogłowową typu DHS pozwala na uzyskanie porównywalnych wyników.
3. W złamaniach niestabilnych szku typu 3 i 4 wg Gardena warunkiem dobrego wyniku leczniczego jest prawidłowa repozycja odłamów i stabilne zespolenie złamania, które można uzyskać stosując płytę ze śrubą dynamiczną typu DHS.
4. Stosowanie w metodzie DHS dodatkowej śruby antyrotacyjnej wydłuża czas operacji, zwiększa ubytek krwi i nie poprawia warunków biomechanicznych uzyskanego zespolenia złamania szku.

CONCLUSIONS

1. Surgical fixation of femoral neck fractures allows early rehabilitation and restores the ability to move and live independently, improving the quality of life in elderly patients.
2. Comparable results can be obtained with the use of AO screws or a side-plate and compression screw in the surgical treatment of stable fractures of the femoral neck (Garden types 1 and 2).
3. In unstable fractures of the femoral neck (Garden type 3 and 4), good treatment outcomes depend on good reduction and stabilisation of the fracture, which can be obtained with the use of a side-plate and compression screw.
4. The use of an additional antirotary screw with side-plate and compression screw fixation prolongs the duration of surgery, increases blood loss and does not improve the biomechanics of the femoral neck fixation.

PIŚMIENNICTWO / REFERENCES0

1. Singer BR, Robinson CM. Epidemiology of fractures in 15000 adults. J Bone Joint Surg 1998;3: 243 - 248.
2. Cooper C, Campion G. Hip fractures in the elderly: a world - wide projection. Osteoporos Int 1992; 2:285-289.
3. Cummings SR, Newitt MC, Browner WS. Risk factors for hip fracrures in the white women. Study of Osteoporotic Fractures Research Grou. N Engl J Med 1995; 332:767-773
4. Lu-Yao L. Outcomes after diplaced fractures of the femoral neck. J Bone Joint Surg 1994; 76: 15 - 25.
5. Miller CW. Survival and ambulation following hip fracture. J Bone Joint Surg [Am] 1978; 60: 930 - 934.
6. Bhandari M, Swiontkowski M. Operative treatment of displaced femoral neck fractures in elderly patients. J Bone Joint Surgery [Am] 2005; 87:2122 - 2130.

7. Koval K, Zuckerman D. Hip fractures, overview and evaluation and treatment. J Am Acad Orthop Surg 1994;2:141-149.
8. Davidson J, Calder SJ. Treatment of displaced intrascapular fracture of the proximal femur. J Bone Joint Surg [Br] 2001; 83-B: 206 - 221.
9. Blomenfeld R, Törnkvist H. Internal fixation versus hemiarthoplasty for displaced fractures of the femoral neck in the elderly patients with severe cognitive impairment. J. Bone Joint Surg [Br] 2005; 87-B 523-9.
10. Tidermark J. Quality of life and femoral neck fractures. Acta Orthop Scandinavica 2003; 74 (2): 309.
11. Roudsari E. The acute care costs of fall related injuries amond the US older adults. Injury Int 2005; 36: 1316 - 1322.
12. Garden RS. Low angle fixation in fractures of the femoral neck. J Bone Joint Surg [Br] 1961; 43-B:647 - 663.
13. Lindekvist S, Törnkvist H. Quality of reduction and cortical screw support in femoral neck fractures. J Orthop Trauma 1995;9: 215 - 221.
14. Engesaeter LB, Asserson O. Stability of femoral neck osteotomies fixed by von Bahr screws or by compression hip screw. Eur Surg Res 1984; 16 (Suppl. 2) :37-40.
15. Blair B, Koval KJ. Basicervical fractures of the proximal femur. A biomechanical study of internal fixation techniques. Clin Orthop Relat Res 1994; 306: 256-63.
16. Deneka DA, Simonian PT. Biomechanical comparison of internal fixation techniques for the treatment of unstable basicervical femoral neck fractures. J Orthop Trauma 1997; 11(5):337-343.
17. Clark DI, Crofts CE. Femoral neck fracture fixation. Comparison of a sliding screw with lag screws. J Bone Joint Surg [Br] 1990; 72(5):797-800.
18. Husby T, Alho A. Stability of femoral neck osteosynthesis. Comparison of fixation methods in cadavers. Acta Orthop Scand 1989; 60(3):299-302.
19. Kauffman JI, Simon JA. Internal fixation of femoral neck fractures with posterior comminution: a biomechanical study. J Orthop Trauma 1999; 13(3):155-159.
20. Maurer SG, Wright KE. Two or three screws for fixation of femoral neck fractures? Am J Orthop 2003; 32(9):438-442.
21. Bhandari M, Devereaux PJ. Operative management of displaced femoral neck fractures in elderly patients. An international survey. J Bone Joint Surg [Am] 2003; 85: 1673 - 1681.
22. Parker MJ, Stockton G. Internal fixation implants for intracapsular proximal femoral fractures in adults. Cochrane Database Syst Rev 2001; (4):CD001467.
23. Meyers MH. Fracture of the hip. Chicago, Year Book Medical Publishers Inc, 1985.

Liczba słów/Word count: 5814 **Tabele/Tables:** 3 **Ryciny/Figures:** 8 **Piśmiennictwo/References:** 23

Adres do korespondencji / Address for correspondence
Lek. med. Jerzy Stiasny
Oddział Ortopedyczno-Urazowy, Szpital rejonowy
9800 Hjřrring, Bispensgade 37, Dania, e-mail: stiasny@op.pl

Otrzymano / Received 17.03.2008 r.
Zaakceptowano / Accepted 23.06.2008 r.