Ortopedia Traumatologia Rehabilitacja
© MEDSPORTPRESS, 2008; 6(6); Vol. 10, 613-619

Trudności diagnostyczne w barwnikowo guzkowo-kosmkowym zapaleniu błony maziowej. Prezentacja przypadków.

Diagnostic Difficulties in Pigmented Villonodular Synovitis. Presentation of Cases.

Michał Panasiuk[(A,B,D,E,F)], **Andrzej Iwański**[(B)]

Oddział Ortopedyczno-Urazowy W. S. S. im. M. Kopernika, Łódź
Orthopaedic & Trauma Department of N. Copernicus Regional Specialised Hospital, Łódź

STRESZCZENIE

Barwnikowe kosmkowo-guzkowe zapalenie błony maziowej jest rzadką jednostką chorobową. Rozróżnia się postać rozlaną i ograniczoną oraz stawową i pozastawową.

W literaturze światowej używano terminów xanthoma, xanthogranuloma, villous arthritis, pigmented villonodular synovitis, xanthomatous giant cell tumour, giant cell tumour of tendon sheath, giant cell fibrohemangioma, benign synovioma.

Praca przedstawia dwa przypadki, w których na skutek nieznajomości tej choroby zakwalifikowano wstępnie pacjentów do leczenia onkologicznego: chemioterapii oraz radykalnej resekcji lub amputacji kończyny. W obu przypadkach resekcja zmiany, mimo braku radykalności, dała dobry wynik kliniczny.

Konieczne jest ujednolicenie nazewnictwa barwnikowego kosmkowo-guzkowego zapalenia błony maziowej, kaletek i pochewek ścięgnistych ze względu na możliwość błędnego zrozumienia terminu przez lekarza klinicystę. Wobec doniesień w literaturze o niezapalnej etiologii i potencjalnej złośliwości procesu należy się zastanowić nad słusznością stosowania nazwy zapalenie.

Słowa kluczowe: barwnikowe kosmkowo-guzkowe zapalenie błony maziowej, diagnostyka

SUMMARY

Pigmented villonodular synovitis is a rare entity. There are limited and diffuse, intra- and extraarticular forms.

In the literature, this condition has been called xanthoma, xanthogranuloma, villous arthritis, pigmented villonodular synovitis, xanthomatous giant cell tumour, giant cell tumour of tendon sheath, giant cell fibrohemangioma, benign synovioma.

The paper presents two cases in which, due to ignorance of this disease, patients were primarily qualified for oncological treatment: chemotherapy and radical resection or limb amputation. In both cases synovectomy produced good clinical outcomes although the procedures were not radical.

It is necessary to unify the naming of pigmented villonodular synovitis because various names can be misunderstood by clinicians. Investigations indicating a non-inflammatory aetiology and reports of potential malignancy suggest that the terms inflammation or synovitis should no longer be used. Key words: pigmented villonodular synovitis, PVNS, diagnosis.

Key words: pigmented villonodular synovitis, PVNS, diagnosis

WSTĘP

Barwnikowe kosmkowo-guzkowe zapalenie błony maziowej jest stosunkowo rzadką jednostką chorobową, której częstość występowania w populacji określa się jako kilka przypadków na milion [1]. Po raz pierwszy zostało opisane przez Chassignaca w 1852 roku [2]. W literaturze światowej początkowo używano terminów xanthoma, xanthogranuloma, villous arthritis [3]. Termin pigmented villonodular synovitis wprowadził Jaffe w 1941 roku, a kryteria rozpoznania określone w jego pracy są stosowane do dziś [4]. Polska nazwa jest tłumaczeniem terminu wprowadzonego przez Jaffe. Rozróżnia się postać rozlaną i ograniczoną oraz stawową i pozastawową. Bazując na obserwacjach histopatologicznych Jaffe sugerował, że niezależnie od postaci i miejsca występowania jest to ten sam łagodny proces o podłożu zapalnym. Obecnie jednak zalicza się tę jednostkę do chorób rozrostowych guzopodobnych. Wprowadzono inne terminy, jak: xanthomatous giant cell tumour, giant cell tumour of tendon sheath, giant cell fibrohemangioma, benign synovioma [3,5,6]. Jeżeli lekarz leczący pacjenta nie zna tych licznych określeń oraz biologii procesu może podjąć błędne decyzje terapeutyczne. Tym bardziej, że nazwa zapalenie jest myląca. Współczesne badania i obserwacje kliniczne sugerują, że choroba ta ma zupełnie inne cechy i podłoże patologiczne niż zapalenie [7,8,9,10]. Doniesienia o złośliwych postaciach choroby i zgonach na skutek przerzutów każą zachować ostrożność [11,12,13]. Niniejsza praca przedstawia dwa przypadki barwnikowego, kosmkowo-guzkowego zapalenia błony maziowej, w których odwleczono prawidłowe postępowanie na skutek nieznajomości tej jednostki chorobowej i jej nazewnictwa. Przedstawiono również wątpliwości autorów, czy wobec doniesień piśmiennictwa obecnie stosowane nazewnictwo, klasyfikacja i postępowanie oparte na pracy Jaffe jest prawidłowe.

BACKGROUND

Pigmented villonodular synovitis (PVNS) is a relatively rare entity with an estimated incidence of several cases per million population [1]. It was first described by Chassignac in 1852 [2]. In the literature, this condition was originally called xanthoma, xanthogranuloma and villous arthritis [3]. The term "pigmented villonodular synovitis" was introduced in 1941 by Jaffe and the diagnostic criteria specified in his work are still in use [4]. The Polish name is a translation of Jaffe's term. There are limited and diffuse, intra- and extraarticular forms of PVNS. Basing on histopathological data, Jaffe suggested that, regardless of its form and location, the condition represents the same benign inflammatory process. Currently, however, PVNS is classified as a proliferative tumor-like lesion. Alternative terms have been introduced, such as xanthomatous giant cell tumor, giant cell tumor of tendon sheath, giant cell fibrohemangioma, and benign synovioma [3,5,6]. Physicians not acquainted with such extensive terminology or the biological mechanisms underlying the condition are prone to make wrong therapeutic decisions, which is even more likely owing to the misleading name "inflammation". Contemporary research and clinical observations suggest that PVNS represents a completely different type of pathology and has different characteristics than synovitis [7,8,9,10]. Reports of malignant forms of the disease and deaths resulting from metastases suggest caution [11,12,13]. The paper presents two cases of PVNS in which, due to the lack of awareness of the disease and its naming, appropriate therapy was delayed. The authors have also expressed their doubts regarding the correctness of the terminology, classification and patient management suggested by Jaffe.

OPIS PRZYPADKÓW

Przypadek 1

Pacjentka M. D lat 49 została przyjęta do Oddziału Ortopedii i Traumatologii W. S. S. im. M. Kopernika z powodu guza okolicy przednio bocznej stawu skokowego lewego.

Podawała, że od około 5 lat, do przodu od kostki bocznej występował guzek wielkości czereśni, który od kilku miesięcy zaczął rosnąć. Do zgłoszenia się do lekarza skłoniły pacjentkę dolegliwości bólowe, które pojawiły się przed 2 miesiącami. W badaniu klinicznym stwierdzono obecność miękkiego nieprzesuwalnego względem podłoża guza o wielkości oko-

CASE HISTORIES

Case 1

A female patient aged 49 was admitted to the Department of Orthopedics and Traumatology of N. Copernicus Regional Specialised Hospital on account of a tumor on the anterolateral aspect of the left ankle joint.

The patient reported a five-year history of a cherry-sized tumor anterior to the lateral malleolus which had started to grow larger over the last few months. The patient decided to consult a physician because of pain which had appeared about two months before. Clinical examination revealed the presence of a soft immovable tumor sized 10cm x 4cm. Imaging stud-

ło 10 na 4 cm. Wykonano badania obrazowe. Zdjęcia RTG ujawniły niewielki ubytek kości piszczelowej na wysokości więzozrostu piszczelowo – strzałkowego. W scyntygrafi kośćca stwierdzono pojedyncze ognisko wzmożonego wychwytu odpowiadające miejscu występowania ubytku. Rezonans magnetyczny wykazał obecność nieregularnych dobrze odgraniczonych mas guzowatych występujących pomiędzy piszczelą a strzałką, do przodu i do tyłu od więzozrostu piszczelowo strzałkowego (Ryc. 1). Wykonano biopsję chirurgiczną. Rozpoznanie histopatologiczne brzmiało: tenosynovial giant cell tumour – diffuse type (pigmented tenosynovitis villonodularis). Pacjentka odebrała wynik histopatologiczny po kilku dniach od opuszczenia oddziału i nie zgłosiła się do ortopedy, ale do lekarza onkologa w regionalnym ośrodku onkologicznym. Tam została zakwalifikowana do chemioterapii. Konsultacja ortopedyczna i narada lekarska po analizie literatury pozwoliły ustalić, że przedmiotem leczenia nie jest złośliwy olbrzymiokomórkowy guz kości, a łagodna zmiana guzopodobna. Pacjentkę przeniesiono do oddziału ortopedycznego i operowano. Zabieg wykonano z dwóch dojść przedniego i tylnego usuwając kolejno części guza do przodu i do tyłu od więzozrostu. Wyłyżeczkowano ubytek kostny w piszczeli. Guz nie miał łączności ze stawem skokowym, punktem wyjścia prawdopodobnie były tkanki okolicy więzozrostu piszczelowo-strzałkowego. Mimo, że guz nie naciekał

ies were carried out. Radiographs demonstrated a slight tibial bone defect at the level of the tibiofibular syndesmosis. Skeleton scintigraphy revealed a single focus of increased uptake corresponding to the bone defect. An MRI scan demonstrated the presence of irregular, well-delineated tumor-like masses located between the tibia and the fibula, anterior and posterior to the tibiofibular syndesmosis (Photo 1). Surgical biopsy was performed. The histopathological diagnosis read: tenosynovial giant cell tumor – diffuse type (pigmented villonodular tenosynovitis). The patient received the histopathology report a few days after discharge from hospital, rather than seeking the advice of an orthopedist, the patient was seen by an oncologist from the local oncological center, where she was qualified for chemotherapy. After the orthopedic consultation and a meeting of physicians where relevant literature was reviewed, it was agreed that the patient should be treated for a benign tumor-like lesion rather than a malignant giant cell tumor of bone. The patient was transferred to an orthopedic ward and operated on. An anterior and posterior approach was used with parts of the tumor anterior and posterior to the tibiofibular syndesmosis being removed successively. The tibial bone defect was curetted. The tumor was not contiguous with the ankle joint and it was suggested that it originated from the tissues surrounding the tibiofibular syndesmosis. Despite the fact that the tumor did not

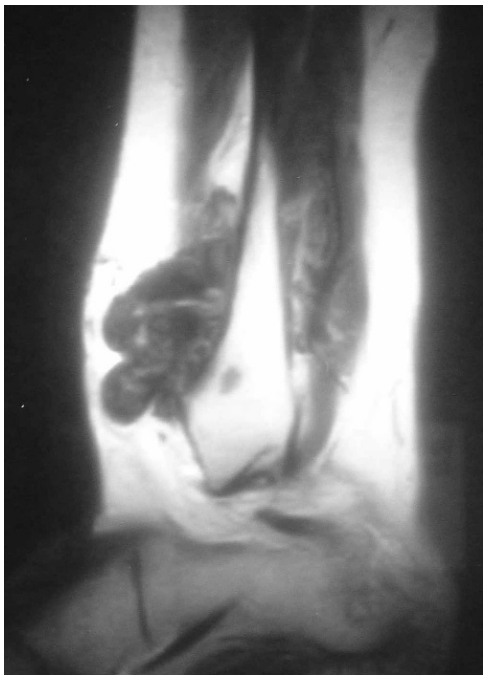

Ryc. 1. Obraz MR stawu skokowego z widoczną zmianą patologiczną do przodu i do tyłu od więzozrostu piszczelowo – strzałkowego

Fig. 1. MRI image showing pathological mass to the front and rear of tibio-fibular syndesmosis

kał okolicznych tkanek i dał się dobrze preparować konieczność usunięcia go w dwóch etapach stanowiła powód do ostrożnej oceny, co do doszczętności resekcji. Biorąc pod uwagę łagodny charakter procesu starano się oszczędzić więzozrost piszczelowo strzałkowy, resekcja guza w jednym kawałku możliwa by była jedynie przy dojściu z osteotomią i odsunięciem strzałki po przecięciu więzozrostu. W badaniu kontrolnym rezonansu magnetycznego po 3 latach po zabiegu stwierdzono nieregularny dobrze odgraniczony obszar o wymiarach 4 na 2 cm mogący odpowiadać odrostowi zmiany. Wykonano zabieg operacyjny we wskazanym miejscu stwierdzono tkanki bliznowate i śladową ilość miękkiej brunatnej tkanki odpowiadającej opisywanej patologii. Tkankę tę usunięto. Pacjentka pozostaje pod opieką poradni przyszpitalnej

Przypadek 2

Pacjentka M. D. w wieku lat 15 przebywała w klinice chirurgii dziecięcej z powodu obrzęku okolicy prednio-przyśrodkowej dalszej części uda prawego z okresowymi dolegliwościami bólowymi. Objawy te utrzymywały się od około 2 lat. W klinice wykonano badania obrazowe w tym rezonans magnetyczny, który ujawnił patologiczną niejednorodną masę wewnątrz stawu kolanowego z licznymi ogniskami hypointensywnymi odpowiadającymi naczyniom i złogom syderyny. U pacjentki rozpoznano naczyniaka stawu kolanowego i operowano. Dokonano częściowej resekcji guza i ostrzyknięcia bleomycyną. Mimo sugestii radiologa, że obraz MR wskazuje na naczyniaka, ale konieczne jest różnicowanie z kosmkowo-guzkowym zapaleniem błony maziowej nie wykonano badania histopatologicznego. Pacjentka po 8 latach w wieku 23 lat została przyjęta do Oddziału Chirurgii Naczyniowej W. S. S. im. M. Kopernika z powodu bólów kolana oraz szybkiego wzrostu guza okolicy przyśrodkowej kolana prawego. Wykonano tomografię komputerową z angiografią. Badanie to wykazało obecność ubytków kości przyśrodkowego kłykcia piszczeli i przyśrodkowego kłykcia kości udowej (Ryc. 2). Zasugerowano obecność naczyniaka lub złośliwego procesu rozrostowego błony maziowej. Do autora zgłosił się chirurg naczyniowy z pytaniem, czy wobec istnienia w kolanie złośliwego procesu na podłożu naczyniowym (naczyniak złośliwy) możliwy jest zabieg resekcji zmiany z ewentualną rekonstrukcją naczyń podkolanowych i zastąpieniu zresekowanej kości endoprotezą poresekcyjną. W przypadku braku takiej możliwości rozważał amputację. Po przeanalizowaniu dotychczasowego przebiegu choroby, mimo sugerowanego ryzyka obfitego krwawienia, zadecydowano o konieczności wy-

infiltrate the adjacent tissues and was relatively easy to dissect, the fact that a two-stage excision procedure was necessary suggested caution regarding the radicality of the resection. Considering the benign nature of the lesion, the decision was taken to spare the tibiofibular syndesmosis; en bloc resection of the tumor would only have been possible with the use of an approach which involved osteotomy and displacing the fibula following transsection of the tibiofibular syndesmosis. A follow-up MRI examination conducted 3 years after the procedure revealed an irregular, well-delineated area sized 4 cm x 2 cm that could correspond to a recurrence. A surgical procedure was then conducted at the site which revealed scar tissue and a trace amount of soft brown tissue consistent with the previous pathology. The tissue was removed. The patient has been followed up at the hospital's outpatient clinic.

Case 2

A 15-year-old female patient was admitted to the pediatric surgery department because of edema of the anteromedial part of the distal right upper leg accompanied by intermittent pain. The symptoms had been present for approx. 2 years. Imaging examinations were conducted on site, including an MRI scan which demonstrated a heterogeneous pathological mass within the knee joint with numerous hypointense foci corresponding to blood vessels and siderin deposits. The patient was diagnosed with angioma of the knee joint and subjected to surgery, which involved a partial resection of the tumor followed by bleomycin injections. Despite the radiologist's suggestion that, even though the MRI scan indicated an angioma, there should still be a histopathological examination to exclude pigmented villonodular synovitis, the study was not performed. Eight years later, the patient, now aged 23, was admitted to the Department of Vascular Surgery of N. Copernicus Regional Specialised Hospital because of knee pain and a rapidly growing tumor in the medial aspect of the right knee. A CT angiography was conducted and revealed bone defects in the medial condyle of the tibia and the medial condyle of the femur (Fig. 2). It was suggested that these might be evidence of an angioma or a malignancy of the synovial tissue. A vascular surgeon asked the author of this study whether a malignant vascular tumor (malignant angioma) in the knee could be resected with possible reconstruction of the popliteal vessels and replacement of the resected bone with an endoprosthesis. He was considering amputation if a resection should not be possible. Following an analysis of the course of the disease, the clinicians decided to conduct surgical biopsy, despite the suggested risk of profuse bleeding. The tissue

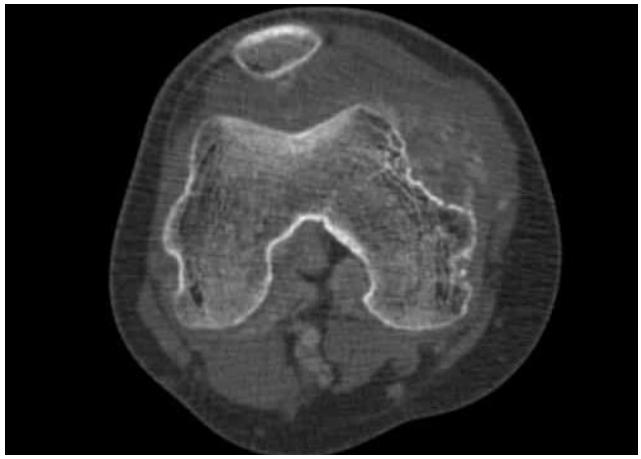

Ryc. 2. Obraz TK kolana z widoczną destrukcją kości udowej przez patologiczną tkankę
Fig. 2. CT scan of the knee showing destruction of the bone by pathological tissue

konania biopsji chirurgicznej. W pobranym materiale stwierdzono zmiany charakterystyczne dla kosmkowo-guzkowego zapalenia błony maziowej. Pacjentka została przeniesiona do oddziału ortopedycznego i operowana. Stwierdzono w trakcie zabiegu zajęcie całego stawu przez brunatne masy (Ryc. 3). Dokonano synowektomii, wyłyżeczkowano miejsca zniszczeń w kości. Mimo bardzo skrupulatnego przeprowadzenia zabiegu radykalne usunięcie patologii było z pewnością bez resekcji stawu nieosiągalne. Pacjentka przebywa pod stałą kontrolą poradni przyszpitalnej. W badaniu rezonansu magnetycznego kolana po roku od operacji stwierdzono masy patologiczne mogące odpowiadać częściowemu odrostowi tkanki patologicznej. W badaniu klinicznym staw kolanowy był w pełni sprawny, bez wysięku, bez wyczuwalnego przerostu maziówki, bądź masy patologicznej. Zaproponowano artroskopię, ale pacjentka wobec dobrego samopoczucia i ważnych planów życiowych nie zgodziła się na zabieg.

specimen revealed changes typical of pigmented villonodular synovitis. The patient was transferred to the orthopedic ward and subjected to surgery. It was revealed intraoperatively that the entire joint was invaded by pathological brown masses (Fig. 3). Synovectomy was performed and bone defects curetted. Despite the fact that the procedure was performed in a very thorough manner, a radical removal of the pathology was certainly impossible without resecting the joint. The patient has been followed up at the hospital's outpatient clinic. A follow-up MRI scan of the knee performed one year after the surgery demonstrated abnormal masses that could correspond to a partial regrowth of the pathology. Clinical examination of the knee joint demonstrated that it was fully functional, without exudates and with no visible hypertrophy of the synovial membrane or pathological masses. The patient was advised to undergo an arthroscopy, but, owing to good overall health and important personal plans, she did not eventually consent to the procedure.

Ryc. 3. Zdjęcie śródoperacyjne. Widoczne zajęcie błony maziowej stawu przez miękką brunatną tkankę
Fig. 3. Intraoperative picture. Pathological soft brown tissue invading synovium is visible

DYSKUSJA

Barwnikowe kosmkowo-guzkowe zapalenie błony maziowej jest chorobą rzadką. Przytoczone przypadki pokazują, że może być ona mylona z innymi chorobami wskutek braku wiedzy na jej temat i mnogości nazw histopatologicznych. Niektóre z nich są na tyle podobne do innych jednostek, że mogą zasugerować błędne postępowanie (giant cell tumour, benign synovioma). Byers uważa, że wiele radykalnych zabiegów, w tym amputacji, zostało niesłusznie wykonanych z powodu nieznajomości tej jednostki chorobowej [3]. Takie radykalne postępowanie, jak chemioterapia czy resekcja stawu z endoprotezoplasyką poresekcyjną, nieuzasadnione w przypadku zmiany łagodnej, mogło dotknąć również naszych pacjentów. Barwnikowe kosmkowo-guzkowe zapalenie błony maziowej jest opisywane w podręcznikach jako zmiana nowotworopodobna nie dająca przerzutów [14,15]. Po leczeniu operacyjnym notuje się do 50% wznów [16]. Somerhausen, Layfield, Bhadra, Kalil, Huracek, Nielsen, Oda i inni opisują przypadki złośliwego przebiegu kosmkowo-guzkowego zapalenia błony maziowej z wznowami, przerzutami do płuc, wreszcie zgonami [11,13,17,18,19,20,21]. Bertoni wyodrębnił złośliwe barwnikowe kosmkowo-guzkowe zapalenie błony maziowej (malignant pigmented villonodular synovitis, malignant giant cell tumour of tendon sheath) jako osobną jednostkę, złośliwą chorobę nowotworową. Histopatologiczne cechy to (a) zatokowe, masywne naciekowe niszczenie tkanki, (b) obecność dużych, pulchnych, okrągłych bądź owalnych, kwasochłonnych komórek o niewyraźnych granicach, (c) duże jądra z wyraźnymi jąderkami, (d) obszary martwicy [12]. Badania cytochemiczne Anazawy sugerują, że pomimo odrębnej histogenezy, zarówno barwnikowe kosmkowo-guzkowe zapalenie błony maziowej, jak i guz olbrzymiokomórkowy kości wywodzą się ze wspólnej linii komórkowej [9]. W tym momencie analizy piśmiennictwa nasuwa się myśl, że nie powinniśmy używać dłużej określenia zapalenie. Perka wysunął koncepcję sprzeczną z oryginalną tezą Jaffe, rozdzielając jednostki chorobowe uznane przez Jaffe jako różne formy tej samej choroby. Uważa, że rozlaną postać barwnikowego kosmkowo-guzkowego zapalenia błony maziowej powinno się traktować jako potencjalnie złośliwy nowotwór tkanki łącznej, zaś postać ograniczoną jako zmianę łagodną [22]. Po tych rozważaniach zastosowanie chemioterapii, radioterapii czy rozległej resekcji, a w uzasadnionych przypadkach nawet amputacji nie wydaje się już błędem, zwłaszcza, że takie leczenie było prowadzone w przypadku agresywnego przebiegu choroby [13,23].

DISCUSSION

Pigmented villonodular synovitis is a rare condition. The abovementioned examples demonstrate how easily it can be confused with other diseases due to insufficient knowledge and the multiplicity of histopathological names, some of which are so similar to other entities' names that they may well suggest inappropriate treatment (giant cell tumor, benign synovioma). Byers believes that a number of radical procedures, including amputations, were unnecessarily performed due to ignorance of this particular condition [3]. Such radical treatment as chemotherapy or joint resection with the placement of an endoprosthesis, though unjustified when the lesion is benign, could have been administered also to our patients. Pigmented villonodular synovitis is described in textbooks as a tumor-like lesion not associated with metastases [14,15]. The estimated post-surgery relapse rate is up to 50% [16]. Somerhausen, Layfield, Bhadra, Kalil, Huracek, Nielsen, and Oda et al. have described instances of a malignant course of PVNS with relapses, lung metastases and deaths [11,13,17-21]. Bertoni distinguished malignant pigmented villonodular synovitis (malignant giant cell tumor of tendon sheath) as a separate entity classified as a malignant tumor. Its histopathological characteristics include (a) massive antral infiltration damage of the tissue, (b) the presence of large, plump round or oval acidophilic cells with poorly delineated edges, (c) large nuclei with distinctive nucleoli, (d) necrotic areas [12]. Cytochemical analyses conducted by Anazawa suggest that in spite of different histogenesis both pigmented villonodular synovitis and giant cell tumor of bone originate from a common cell line [9]. This literature suggests that the terms "inflammation" and "synovitis" should not be used. Perka's concept contradicts the original thesis of Jaffe and differentiates the entities classified by the latter as variants of the same disease. Perka believes that the diffuse form of PVNS should be treated as a potentially malignant tumor of connective tissue, while the limited form should be considered benign [22]. Based on these assumptions, the use of chemotherapy, radiotherapy and extensive resection, or even limb amputation in particular instances, does not seem inappropriate any more, especially given the fact that such treatment has only been used in cases with an aggressive course of the disease [13,23].

WNIOSKI

1. Konieczne jest uaktualnienie i ujednolicenie nazewnictwa barwnikowego kosmkowo-guzkowego zapalenia błony maziowej, kaletek i pochewek ścięgnistych.
2. Postać rozlana powinna być leczona w ośrodkach ortopedycznych z doświadczeniem onkologicznym i traktowana jako potencjalnie złośliwy nowotwór.
3. Istnieje potrzeba dalszych badań nad patologią opisywanej choroby.

CONCLUSIONS

1. It is necessary to update and unify the naming of pigmented villonodular synovitis, bursitis and tenosynovitis.
2. The diffuse form of PVNS should be treated in orthopedic units with oncological expertise and regarded as a potentially malignant tumor.
3. It is necessary to continue studies of PVNS pathology.

PIŚMIENNICTWO / REFERENCES:

1. Myers BW, Masi AT. Pigmented villonodular synovitis and tenosynovitis: a clinical epidemiologic study of 166 cases and literature review. Medicine Baltimore 1980; 59: 223-38.
2. Chassaignac CME. Cancer de la gaine des tendons. Gazette des Hopitaux Civils et Militaires 1852; 47: 185-186.
3. Byers PD, Cotton RE, Deacon OW, Lowy M, Newman PH, Sissons HA, Thomson AD. The diagnosis and treatment of pigmented villonodular synovitis. J Bone Joint Surg 1968; 50B: 290-305.
4. Jaffe HL, Lichtenstein L, Suro CJ. Pigmented villonodular synovitis, bursitis and tenosynovitis. Arch Pathol 1941; 31: 731-65.
5. Dandy DJ, Rao NS. Benign synovioma causing internal derangement of the knee. J Bone Joint Surg 1990; 72B: 641-2.
6. Phalen GS, Mccormack LJ, Gazale WJ. Giant-cell tumor of tendon sheath (benign synovioma) in the hand. Evaluation of 56 cases. Clin Orthop 1959; 15: 140-51.
7. Finis K, Sültmann H, Ruschhaupt M, Buness A, Helmchen B, Kuner R, Gross ML, Fink B, Schirmacher P, Poustka A, Berger I. Analysis of pigmented villonodular synovitis with genome-wide complementary DNA microarray and tissue array technology reveals insight into potential novel therapeutic approaches. Arthritis Rheum 2006; 54: 1009-19.
8. Oda Y, Izumi T, Harimaya K, Segawa Y, Ishihara S, Komune S, Iwamoto Y, Tsuneyoshi M. Pigmented villonodular synovitis with chondroid metaplasia, resembling chondroblastoma of the bone: a report of three cases. Mod Pathol 2007; 20: 545-51.
9. Anazawa U, Hanaoka H, Shiraishi T, Morioka H, Morii T, Toyama Y. Similarities between giant cell tumor of bone, giant cell tumor of tendon sheath, and pigmented villonodular synovitis concerning ultrastructural cytochemical features of multinucleated giant cells and mononuclear stromal cells. Ultrastruct Pathol 2006; 30: 151-8.
10. Kozłowski P, Kłosiński W. Barwnikowe kosmkowo-guzkowe zapalenie błony maziowej w materiale Kliniki Ortopedii Uniwersytetu Medycznego w Łodzi. Kwart Ortop 2005; 57 :50-5.
11. Oda Y, Takahira T, Yokoyama R, Tsuneyoshi M. Diffuse-type giant cell tumor/pigmented villonodular synovitis arising in the sacrum: malignant form. Pathol Int 2007 ; 57: 627-31.
12. Bertoni F, Unni KK, Beabout JW, Sim FH. Malignant giant cell tumor of the tendon sheaths and joints (malignant pigmented villonodular synovitis). Am J Surg Pathol 1997; 21:153-63.
13. Layfield LJ, Meloni-Ehrig A, Liu K, Shepard R, Harrelson JM. Malignant giant cell tumor of synovium (malignant pigmented villonodular synovitis). Arch Pathol Lab Med 2000; 124: 1636-41.
14. Gaździk TS. Ortopedia i traumatologia. Wydanie II Warszawa: PZWL; 2005: 407.
15. Szulc A, Bernardczyk K, Bręborowicz J, Bruszewski J, Nazar J, Kurzawa P. Barwnikowe kosmkowo-guzkowe zapalenie błon maziowych kaletek i pochewek ścięgien. W: Marciniak W, Szulc A. red. Wiktora Degi Ortopedia i Rehabilitacja Warszawa: PZWL; 2003 t II: 463-4.
16. Pinaroli A, Ait Si Selmi T, Servien E, Neyret P. Surgical management of pigmented villonodular synovitis of the knee: Retrospective analysis of 28 cases. Rev Chir Orthop Reparatrice Appar Mot 2006; 92: 437-47.
17. Somerhausen NS, Fletcher CD. Diffuse-type giant cell tumor: clinicopathologic and immunohistochemical analysis of 50 cases with extraarticular disease. Am J Surg Pathol 2000; 24: 479-92.
18. Huracek J, Troeger H, Menghiardi B, Jundt G, Nürnberger H, Herrmann R, Landmann C. Malignant course of pigmented villonodular synovitis of the flexor tendon sheath of the small finger -case report and review of the literature. Handchir Mikrochir Plast Chir 2000; 32: 283-90
19. Kalil RK, Unni KK. Malignancy in pigmented villonodular synovitis. Skeletal Radiol 1998; 27: 392-5.
20. Bhadra AK, Pollock R, Tirabosco RP, Skinner JA, Cannon SR, Briggs TW, Flanagan AM. Primary tumours of the synovium. A report of four cases of malignant tumour. J Bone Joint Surg Br 2007; 89: 1504-8.
21. Nielsen AL, Kiaer T. Malignant giant cell tumor of synovium and locally destructive pigmented villonodular synovitis: ultrastructural and immunohistochemical study and review of the literature. Hum Pathol 1989; 20: 765-71.
22. Perka C, Labs K, Zippel H, Buttgereit F. Localized pigmented villonodular synovitis of the knee joint: neoplasm or reactive granuloma? A review of 18 cases. Rheumatology 2000; 39: 172-8.
23. O'Sullivan B, Cummings B, Catton C, Bell R, Davis A, Fornasier V, Goldberg R. Outcome following radiation treatment for high-risk pigmented villonodular synovitis. Int J Radiat Oncol Biol Phys 1995; 32: 777-86.

Liczba słów/Word count: 3932 **Tabele/Tables:** 0 **Ryciny/Figures:** 3 **Piśmiennictwo/References:** 23

Adres do korespondencji / Address for correspondence
dr Michał Panasiuk
94-231 Łódź, Napoleońska 49
Tel. 0-502-655-810, e-mail: michal.panasiuk@wp.pl

Otrzymano / Received *05.08.2008 r.*
Zaakceptowano / Accepted *14.12.2008 r.*