

# Nawykowe zwichnięcie stawu biodrowego w przebiegu nerwiakówłokniakowatości typu 1. Studium przypadku.

## Habitual Dislocation of the Hip in Neurofibromatosis Type 1. Case Study.

**Marcin Tyrakowski<sup>(A,B,D,E,F)</sup>, Szymon Pietrzak<sup>(A,B,D,E,F)</sup>, Waldemar Przybysz<sup>(A,B,D)</sup>,  
Jarosław Czubak<sup>(A,B,D)</sup>**

Klinika Ortopedii, Ortopedii i Traumatologii Dziecięcej, Centrum Medycznego Kształcenia Podyplomowego, Warszawa  
Oddział Ortopedii i Traumatologii Dziecięcej, Samodzielny Publiczny Szpital Kliniczny im. prof. A. Grucy, Otwock  
Department of Orthopaedics, Pediatric Orthopaedics and Traumatology, Postgraduate Medical Educational Centre, Warsaw  
Department of Pediatric Orthopaedics and Traumatology, Prof. Adam Gruca Hospital, Otwock

### STRESZCZENIE

Opisano przypadek 15-letniego chorego z nerwiakówłokniakowatością typu 1, u którego rozwinęło się nawykowe zwichnięcie stawu biodrowego prawego.

W badaniach obrazowych nie uwidoczniiono patologicznej w obrębie panewki stawu biodrowego. W trakcie obserwacji doszło do utrwalenia zwichnięcia stawu.

**Słowa kluczowe:** nerwiakówłokniakowatość, choroba von Recklinghausena, staw biodrowy, nawykowe zwichnięcie

### SUMMARY

A 15-year-old boy with neurofibromatosis type 1 developed habitual dislocation of the right hip. No intraarticular pathology could be found in imaging studies. The dislocation became fixed during the follow-up.

**Key words:** neurofibromatosis, von Recklinghausen's disease, hip, habitual dislocation



## WSTĘP

Nerwiakowłóknikowość (neurofibromatosis, choroba von Recklinghausena) (NF) jest to dziedziczna wada rozwojowa, manifestująca się zmianami skórnymi, ocznymi, kostnymi oraz guzami ośrodkowego i obwodowego układu nerwowego. Zaliczana jest do grupy fakomatoz, czyli zaburzeń rozwojowych komórek pochodzących z różnych listków zarodkowych. Wyróżnia się postać obwodową nerwiakowłóknikowości (NF-1), tożsamą z właściwą chorobą von Recklinghausena, oraz postać centralną (NF-2). Obie jednostki dziedziczone są autosomalnie dominująco, choć mutacje odpowiedzialne za ich powstanie zlokalizowane są w różnych chromosomach (chromosom 17 w przypadku NF-1 i chromosom 22 w przypadku NF-2). Przyjmuje się, że połowa przypadków NF-1 to świeże mutacje [1].

NF-1 jest najpowszechniejszą z fakomatoz, częstość występowania szacuje się na 1:2500 do 1:4000 żywych urodzin. W jej przebiegu obserwuje się nerwiakowłókniaki o różnej lokalizacji, plamy skórne typu „kawy z mlekiem” (café-au-lait) oraz zmiany barwnikowe w siatkówce [1].

Problemy ortopedyczne pojawiają się u ok. 1/3 chorych z NF-1 i obejmują boczne skrzywienia kręgosłupa (w tym tzw. skoliozy dystroficzne), wrodzony staw rzekomy goleni, przerosty całych kończyn lub ich części, niekiedy z obrazem słoniowacizny, a nerwiakowłókniaki położone śródkostnie (pod postacią zmian włóknisto-torbielowatych) mogą być przyczyną zniekształceń kości i złamań patologicznych. Patologie wewnątrzstawowe opisywane są względnie rzadko. Ucisk nerwów obwodowych przez rozwijające się guzy może być przyczyną niedowładów. Metaplasja złośliwa guzów zdarza się w ok. 5% przypadków [1].

## OPIS PRZYPADKU

Na podstawie wywiadu zebranego od rodziców i dokumentacji medycznej ustalono, że chory jest trzecim dzieckiem, z szóstej ciąży. Przebieg ciąży określano jako prawidłowy, położenie płodu – podłużne główkowe. Poród siłami natury przebiegał prawidłowo w 36. tygodniu ciąży. Masa ciała urodzeniowa wynosiła 2900 g, a ocena wg skali Apgar – 9 pkt. w pierwszej minucie i 10 pkt. w piątej minucie.

Do trzeciego roku życia rozwój dziecka oceniano jako prawidłowy. W trzecim roku życia pojawiło się utykanie na prawą kończynę dolną ze stopniowo narastającym skróceniem tej kończyny. Z tego powodu rozpoczęto diagnostykę i w piątym roku życia rozpoznano NF-1.

W jedenastym roku życia wykryto guz kanału kręgowego na poziomie L3-L4. Chory został poddany ope-

## BACKGROUND

Neurofibromatosis (von Recklinghausen disease) (NF) is a hereditary disorder with cutaneous and ophthalmic symptoms, as well as skeletal lesions and tumors of the central and peripheral nervous system. It is considered a neurocutaneous syndrome (phakomatosis), i.e. a developmental disorder of cells originating from different germ layers. NF is divided into type 1 (NF-1, peripheral NF, von Recklinghausen disease) and type 2 (NF-2, central NF). The mutant gene is transmitted with an autosomal dominant pattern of inheritance for both types of NF, but it is located in two different chromosomes (17 and 22 for NF-1 and NF-2, respectively). More than to 50% of NF-1 cases arise due to spontaneous mutation [1].

NF-1 is the most common disorder in the group of phakomatoses. The incidence of NF-1 is about 1 in 2500 to 1 in 4000 live births. The most common manifestations are neurofibromas (single or multiple tumors in various tissues and organs), café-au-lait spots on skin and freckling in the iris [1].

About one-third of affected patients develop orthopaedic problems: scoliosis (incl. dystrophic scoliosis), congenital pseudoarthrosis of the tibia, hypertrophy of whole extremities or parts of extremities (similar to elephantiasis). Neurofibromas located within bones (fibro-cystic lesions) may cause secondary deformities or pathological fractures. Intraarticular pathologies occur relatively rarely. The developing lesions may compress peripheral nerves, causing paresis. Malignant metaplasia of the lesions occurs in about 5% of cases [1].

## CASE REPORT

A history obtained from the parents and a review of medical records showed that the patient was the third child in the family from the sixth gestation. The pregnancy was uneventful and the foetal presentation was longitudinal and cephalic. He was born spontaneously in the 36th week of pregnancy, with a birth weight of 2900 g and Apgar scores of 9 points in the first minute of life and 10 points in the fifth minute.

Until the third year of life, the child developed normally. At the age of 3, he developed a limp with shortening of the right lower extremity. Medical attention was sought and the diagnosis of NF-1 was established at the age of five.

At the age of eleven the patient was operated because of a tumour in the spinal canal at the L3-L4 level. A few months later a rapidly progressive right

racji neurochirurgicznej usunięcia guza. W ciągu kilku miesięcy po ww. zabiegu rozpoznano skoliozę lędźwiową prawostronną o szybkiej progresji. Chorego wstępnie kwalifikowano do leczenia operacyjnego skrzywienia, na które rodzice wówczas nie wyrazili zgody.

Do Kliniki chory został przyjęty w wieku 13 lat. Stwierdzono liczne plamy typu café-au-lait, mnogie guzki podskórne, skrócenie prawej kończyny dolnej około 2 cm, deformację tułowia sugerującą skoliozę lędźwiową prawostronną i guz średnicy około 7 cm na bocznej powierzchni 1/3 bliższej prawego uda. W badaniu neurologicznym: czucie powierzchniowe i głębokie w obrębie kończyn górnych i dolnych zachowane w pełni; nie obserwowano osłabienia siły mięśniowej tych części ciała, odruchy ścięgniste symetryczne, żywe, nie stwierdzano objawów patologicznych. Operacyjnie usunięto w całości guz z okolicy bocznej prawego uda. Rozpoznanie histopatologiczne guza – neurofibroma.

W wieku 15 lat chory zgłosił się ponownie do ambulatorium Kliniki z powodu uczucia niestabilności prawej kończyny dolnej oraz słyszalnego i wyczuwalnego przeskakiwania okolicy prawego stawu biodrowego pojawiającego się w czynnie wymuszanej pozycji tego stawu w ustawieniu w rotacji zewnętrznej z niewielkim zgięciem i przywiedzeniem. Okresowo występowały również dolegliwości bólowe zlokalizowane w prawej pachwinie. W badaniu przedmiotowym stwierdzono skrócenie prawej kończyny dolnej około 2 cm, ograniczenie ruchów biernych w prawym stawie biodrowym oraz deformację tułowia z wydatnym walem lędźwiowym prawostronnym. Podczas czynnego ruchu rotacji zewnętrznej w prawym stawie biodrowym z jednoczesnym niewielkim zgięciem słyszalny był przeskok oraz widoczne poszerzenie obrysu prawej pachwiny. Następnie podczas czynnej rotacji wewnętrznej w tym stawie również słyszalny był przeskok, a obrys prawej pachwiny powracał do stanu wyjściowego. W badaniu neurologicznym nie stwierdzano odchyłań od stanu prawidłowego.

Na podstawie powyższych objawów wysunięto podejrzenie nawykowego zwichnięcia prawego stawu biodrowego.

Wykonano radiogramy stawów biodrowych w projekcji przednio-tylnej w rotacji „0” i osiowej wg Ripsteina (Ryc. 1) i po prowokacji jego czynnego zwichnięcia (Ryc. 2).

W tomografii komputerowej wykonanej w pozycji pośredniej stawów biodrowych stwierdzono: poszerzoną panewkę prawego stawu biodrowego ze ścięczalym dnem (Ryc. 3). Po prowokacji zwichnięcia w tomografii komputerowej uwidoczniło przednie zwichnięcie w prawym stawie biodrowym, zmiany wytwórcze przy górnej krawędzi panewki przema-

lumbar scoliosis was diagnosed. Surgery was considered, but the parents did not agree.

He was first seen in our Department at the age of thirteen. Physical examination on admission revealed multiple café-au-lait spots and palpable subcutaneous nodules, shortening of the right lower extremity of about 2 cm, trunk deformity suggesting right lumbar scoliosis and tumor on the lateral side of the proximal third of the right thigh approx. 7 cm in diameter. A neurological examination revealed no deficits of deep and superficial sensation or muscular weakness in the upper and lower extremities, and symmetrical tendon reflexes without pathological signs. A total resection of the right thigh tumour was carried out. The tumour was histologically a neurofibroma.

At the age of fifteen, the boy reported again at the outpatient clinic. He complained of right lower limb instability and a loud and palpable “click” in the right hip during active forced external rotation with slight adduction and flexion in the hip joint. He had also intermittent pain localized to the right groin. Physical examination revealed shortening of the right lower extremity of about 2 cm, limited range of motion in the right hip and deformity of the trunk with lumbar prominence. During active external rotation of the right hip with simultaneous slight flexion, a “click” could be heard and the contour of the right groin was visibly widened. Active internal rotation in the right hip caused a “click” again and the contour of the groin became regular. A neurological examination revealed no pathology.

These findings raised the suspicion of a habitual dislocation of the right hip.

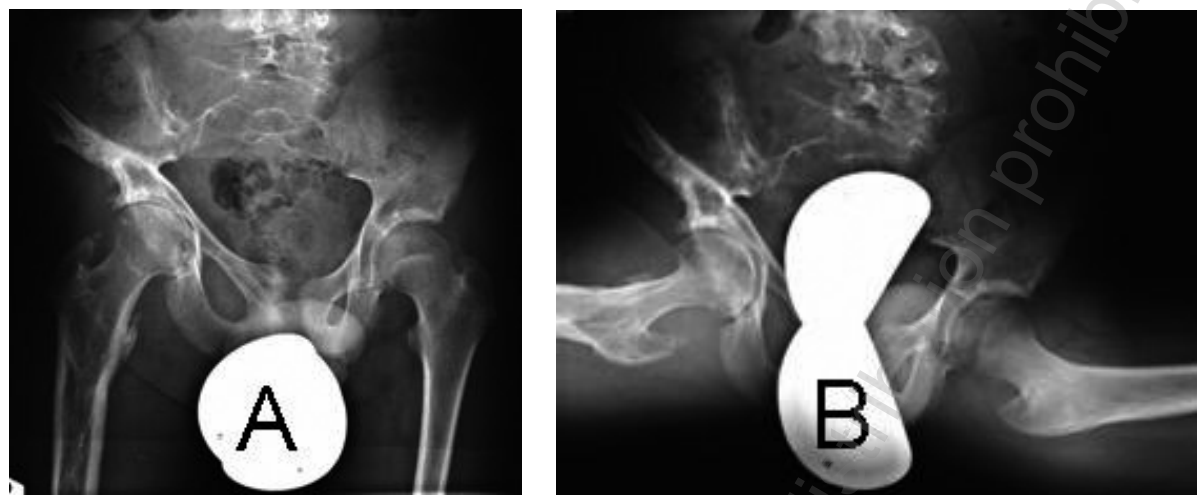
Radiographs of the hips were taken in A-P and axial views before and after eliciting the dislocation (Fig. 1, Fig. 2)

Computed tomography (CT) performed in a neutral position of the hips revealed widening of the acetabulum of the right hip with a thinned roof (Fig. 3). A CT in the dislocated position showed anterior luxation of the right hip joint, arthrotic changes in the acetabular roof suggesting recurrent dislocation, and an increased amount of fluid (Fig. 4). No structures that would correspond to a neurofibroma were demonstrated.

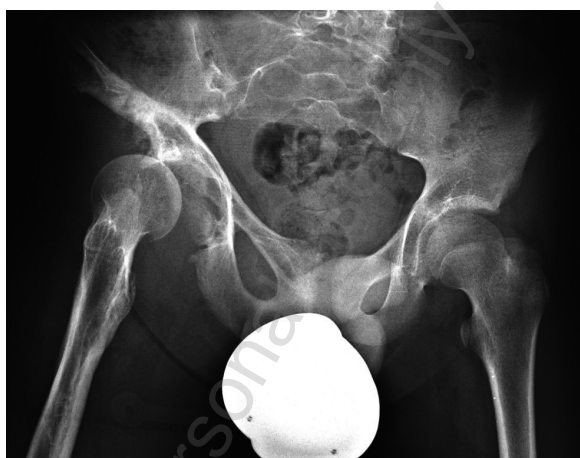
Operative reconstruction of the right hip was planned. The patient was advised to use crutches with partial loading on the right lower limb before the surgery. After 6 months, the right hip joint dislocated spontaneously and active reduction was not possible. The pain in the right groin, limping and shortening of the right lower extremity increased. Imaging showed an established anterior subluxation of the right hip joint (Fig. 5). Surgery of the hip joint was delayed

wiające za nawrotowym zwichnięciem oraz zwiększoną ilość płynu w stawie (Ryc. 4). W panewce stawu ani w jego okolicy nie stwierdzono struktur mogących odpowiadać nerwiakowłóknikowi.

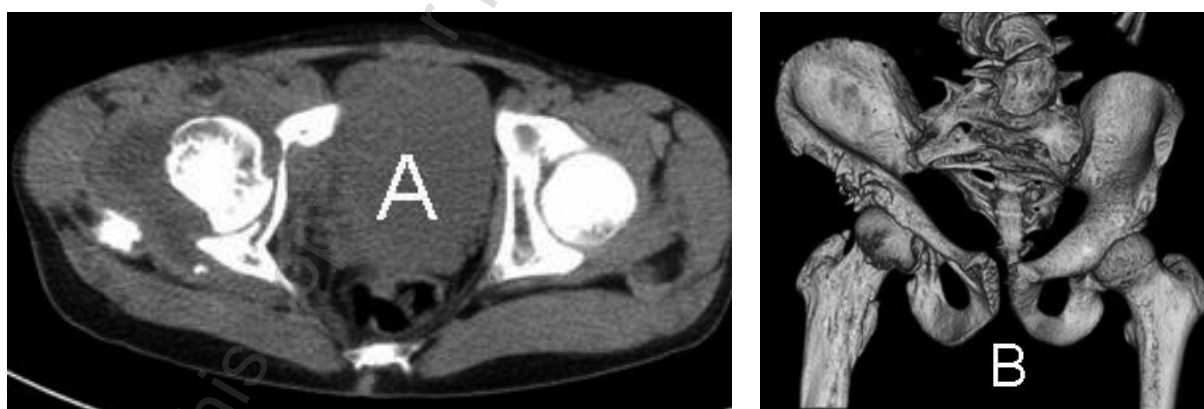
because the patient was scheduled for surgical correction of scoliosis at another centre.



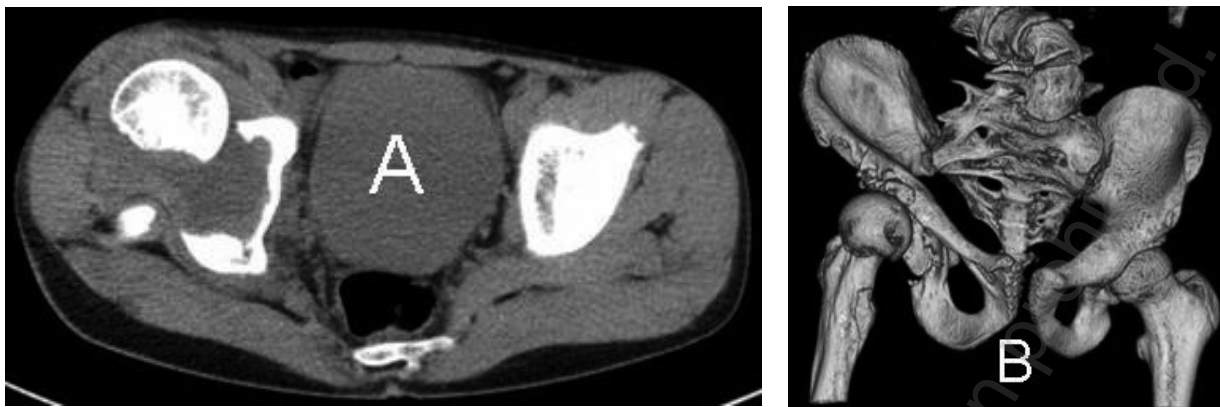
Ryc. 1. Radiogramy stawów biodrowych: A – projekcja przednio-tylna w pozycji pośredniej, B – projekcja osiowa wg Rippsteina  
Fig. 1. X-rays of the hips: A – A-P view, B – axial view according to Rippstein



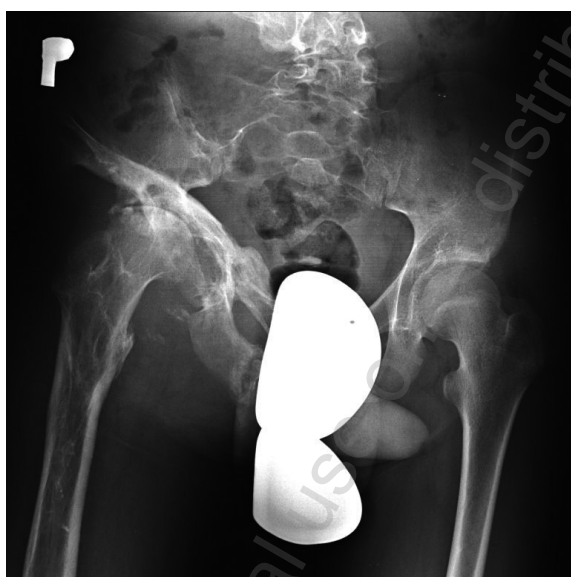Ryc. 2. Radiogram stawów biodrowych po prowokacji czynnego zwichnięcia prawego stawu  
Fig. 2. X-ray of the hips after provoking the dislocation



Ryc. 3. TK stawów biodrowych w pozycji pośredniej: A – przekrój osiowy, B – trójwymiarowa rekonstrukcja  
Fig. 3. CT of the hips in neutral position: A – axial view, B – 3-D reconstruction



Ryc. 4. TK stawów biodrowych po prowokacji zwichnięcia: A – przekrój osiowy, B – trójwymiarowa rekonstrukcja  
Fig. 4. CT of the hips after provoking the dislocation: A – axial view, B- 3-D reconstruction



Ryc. 5. Radiogram stawów biodrowych w pozycji pośredniej po utrwaleniu się podwichnięcia  
Fig. 5. X-ray of the hips with subluxation of the right joint

Chory został wstępnie zakwalifikowany do leczenia operacyjnego prawego stawu biodrowego w trybie planowym. Zalecono chodzenie z asekuracją kul łokciowych z niepełnym obciążaniem prawej kończyny dolnej. Po około 6 miesiącach trwania wyżej opisanych objawów spontanicznie doszło utrwalenia ustawienia głowy kości udowej prawej w podwichnięciu, bez możliwości jej repozycji do panewki. Nasiliły się dolegliwości bólowe w prawej pachwinie ograniczające lokomocję oraz pogłębiło się skrócenie długości względnej kończyny. W wykonanym radiogramie stwierdzono utrwalone podwichnięcie przednie w prawym stawie biodrowym (Ryc. 5). Nie podejmowano prób leczenia operacyjnego prawego stawu biodrowego z powodu zaplanowanej chirurgicznej korekcji skoliozy poza naszym ośrodkiem.

## DYSKUSJA

Haga i wsp. opisali dwoje chorych z NF-1, u których doszło do patologicznego zwichnięcia stawu biodrowego przed ukończeniem dziesiątego roku życia [2]. Zmiany kostne okolicy stawu biodrowego opisywano jako ścieńczenie szyjki kości udowej, dysplazję panewki stawu biodrowego z erozją stropu. U powyższych chorych zwichnięcie stawu biodrowego rozwijało się stopniowo i miało charakter utrwalony, a nie nawykowy, jak u prezentowanego przez nas chłopca.

37-letnia chora z NF-1 i silnymi dolegliwościami bólowymi stawu biodrowego po niewielkim urazie była leczona przez Lachiewicza i wsp. [3]. Na radiogramach autorzy rozpoznali przednio-boczne zwichnięcie stawu biodrowego. W znieczuleniu ogólnym stwierdzono, iż nieznaczny wyciąg osiowy z jednoczesną rotacją wewnętrzną powoduje repozycję zwichnięcia stawu. Repozycję potwierdzono we fluoroskopii. Zauważono również, że ponowna rotacja zewnętrzna wywołuje zwichnięcie stawu. W tomografii komputerowej uwidoczniono tkankę o niskiej gęstości, która wypełniała panewkę stawu biodrowego i powodowała decentrację tego stawu. Podczas otwartej repozycji stawu biodrowego usunięto całkowicie włóknistą tkankę wypełniającą panewkę uzyskując dobrą stabilność stawu. Tkanka wypełniająca panewkę odpowiadała w obrazie histologicznym nerwiakowłókniakowi. Aguiar i wsp. podali opis 27-letniego chorego z patologią stawu biodrowego w przebiegu NF-1 [4]. W badaniu rezonansu magnetycznego uwidoczniono nerwiakowłókniak położony w dnie panewki stawu biodrowego, który nie powodował jednak jego decentracji.

U przedstawionego przez nas chorego, mimo nieobecności patologicznych tkanek wewnątrz stawu biodrowego, doszło do rozwoju niestabilności aż do nawykowego zwichnięcia tego stawu.

Anda i wsp. przedstawili 17-letniego chorego, bez innych chorób, u którego słyszalny był przeskok w okolicy stawu biodrowego podczas jego czynnego zginania z jednoczesnym przywodzeniem i rotacją wewnętrzną [5]. W tomografii komputerowej stawów biodrowych stwierdzono obustronnie zmniejszony kąt sektorowy tylny. W wymuszonej pozycji stawu biodrowego w zgięciu i w rotacji wewnętrznej w tomografii komputerowej uwidoczniono podwichnięcie tylne stawu. Nie stwierdzano innych patologii okołostawowych. Powyższa patologia stawu biodrowego miała prawdopodobnie charakter wrodzony bądź rozwojowy, a nie wtórny wobec innych chorób, np. NF. Podobne przypadki nawykowego zwichnięcia stawu biodrowego związanego z dysplazją panewki opisywane są przez Moona i wsp. oraz Chana i wsp. [6,7].

## DISCUSSION

Haga et al. described two patients with NF-1 who developed pathological dislocation of the hip before the age of 10 [2]. A narrowed femoral neck and a dysplastic acetabulum with erosion of the roof were the radiographic features. The hip dislocation developed gradually in those patients and was established throughout the follow-up period, rather than voluntary as in our patient.

A 37-year-old woman with NF-1 who had severe pain in the hip after a trivial injury was treated by Lachiewicz et al. [3]. The radiographs showed an anterolateral dislocation of the hip. Fluoroscopic assessment under general anesthesia revealed reduction of the hip during slight traction and internal rotation. External rotation caused re-dislocation. CT scans demonstrated a low density tissue filling the acetabulum and decentring the femoral head. This fibrous tissue was removed during open reduction surgery, and turned out to be a neurofibroma on histological examination. Joint stability was good following the surgery. Aguiar et al. described a 27-year-old patient with hip pathology in the course of NF [4]. An intraarticular neurofibroma located in the acetabulum was visualised on MRI-scans, but it did not cause decentring of the joint. In our patient, hip instability and finally hip dislocation developed in the absence of an intraarticular mass.

A certain "click" in the hip during active flexion, adduction and internal rotation was heard in a 17-year-old patient with no co-morbidities presented by Anda et al [5]. CT scans revealed a bilaterally reduced posterior acetabular sector angle. Hip dislocation in forced flexion and internal rotation was also seen. No other pathologies were found around the hip. This condition was probably congenital or developmental, but had no association with NF or other disorders. Similar cases of habitual dislocation in dysplastic hips have been presented by Moon et al. and Chan et al [6,7].

Other authors have presented anecdotal reports of pathological dislocation of the hip in patients with NF who had no pathological mass within the acetabulum. These patients were a woman with a large tumor located anteriorly to the joint who developed hip dislocation after surgical correction of scoliosis and a woman who developed hip dislocation one month after a fractures of both wings of the pubic bone [8,9]. Similar to our case, none of those patients had any neurofibromatous growth in the acetabulum.

Surgical removal of the pathological tissue described by other authors led to stable reduction of the hip in cases of both intraacetabular masses and massive tumours located extraarticularly [3,8,9].

Inni autorzy opisują pojedyncze przypadki patologicznego zwichnięcia stawu biodrowego u chorych z NF-1, bez zmian rozrostowych typu nerwiakowłóknia wewnątrz panewki stawu biodrowego. Była to chora z rozległym guzem położonym do przodu od stawu, u której zwichnięcie pojawiło się po leczeniu operacyjnym skoliozy oraz chora po złamaniu obu gałęzi kości łonowej, u której do patologicznego zwichnięcia stawu doszło w miesiąc po urazie [8,9]. Żadna z ww. chorych, podobnie jak opisywany przez nas przypadek, nie miała ogniska rozrostu tkanki nerwiakowłóknia w panewce stawu.

Opisane przez innych autorów próby leczenia nawykowego zwichnięcia stawu biodrowego spowodowane obecnością guza położonego wewnątrz panewki prowadziły do stabilnej repozycji stawu. Podobnie w przypadku patologicznych zwichnięć przebiegających z obecnością rozległej tkanki nerwiakowłóknia w panewce poza stawem [3,8,9].

### WNIOSEK

U opisywanego przez nas chorego zwichnięcie nawykowe utrwaliło się w trakcie obserwacji, co może sugerować konieczność pilnej interwencji chirurgicznej w tego typu przypadkach.

### CONCLUSION

The hip dislocation in our patient became fixed during the follow-up, which may suggest the need of early treatment in cases like this.

### PIŚMIENNICTWO / REFERENCES

1. Herring JA. Tachdjian's Pediatric Orthopaedics. W: Herring JA, editor. Orthopaedic-Related Syndromes. 3rd edition. Philadelphia: W. B. Saunders Company; 2002. 1624-32.
2. Haga N, Nakamura S, Taniguchi K, Iwaya T. Pathologic dislocation of the hip in von Recklinghausen's disease: a report of two cases. J Pediatr Orthop. 1994 Sep-Oct;14(5):674-6.
3. Lachiewicz PF, Salvati EA, Hely D, Ghelman B. Pathological dislocation of the hip in neurofibromatosis. A case report. J Bone Joint Surg Am. 1983 Mar;65(3):414-5.
4. Aguiar R, Wong J, Pathria M, Baird S, Resnick D. Intraarticular neurofibroma of the hip. J Comput Assist Tomogr. 2006 Sep-Oct;30(5):865-7.
5. Anda S, Svenningsen S, Slørdahl J, Benum P. Voluntary hip subluxation examined by computed tomography. Acta Orthop Scand. 1986 Feb;57(1):94-5.
6. Moon MS, Sun DH, Moon YW. Habitual voluntary dislocation of the hip in a child. A case report. Int Orthop. 1996;20(5):330-2.
7. Chan YL, Cheng JC, Tang AP. Voluntary habitual dislocation of the hip: sonographic diagnosis. Pediatr Radiol. 1993;23(2):147-8.
8. Endo H, Mitani S, Sugihara S, Kuroda T, Nakahara S, Ozaki T. Nontraumatic subluxation of the hip after spine surgery for scoliosis in a patient with von Recklinghausen's disease. J Orthop Sci. 2007 Sep;12(5):510-4. Epub 2007 Sep 28.
9. Lucet L, Elayoubi L, Defives T, Mejjad O, Le Loet X, Cambon-Michot C, Thomine JM. Anterior pathologic dislocation of the hip in adulthood complicating Von Recklinghausen neurofibromatosis. Rev Rhum Ed Fr. 1993 Jan;60(1):79-80.

Liczba słów/Word count: 3011

Tabele/Tables: 0

Ryciny/Figures: 5

Piśmiennictwo/References: 9

Adres do korespondencji / Address for correspondence

dr n. med. Marcin Tyrakowski

Samodzielny Publiczny Szpital Kliniczny im. prof. A. Grucy

05-400 Otwock, ul. Konarskiego 13, tel. 501171422, e-mail: m.tyrakowski@interia.pl

Otrzymano / Received

03.03.2010 r.

Zaakceptowano / Accepted

14.05.2010 r.