Ortopedia Traumatologia Rehabilitacja
© MEDSPORTPRESS, 2010; 5(6); Vol. 12, 385-400

Klasyczne i nowoczesne podziały zwichnięć i złamań kręgosłupa piersiowo-lędźwiowego. Aspekty biomechaniczne i kliniczne. Przegląd literatury

Classical and Modern Classifications of Luxations and Fractures of Thoracolumbar Spine. Biomechanical and Clinical Aspects. Review of literature

Kazimierz Rąpała[1,2(A)], Piotr Walczak[1(A,E,F)], Aleksandra Truszczyńska[1,2(E,F)]

[1] Samodzielny Publiczny Szpital Kliniczny im. prof. A. Grucy, Otwock
[2] Zamiejscowy Wydział Akademii Wychowania Fizycznego Józefa Piłsudskiego w Białej-Podlaskiej
[1] Professor Adam Gruca Teaching Hospital in Otwock
[2] Józef Piłsudski University of Physical Education in Warsaw, Faculty of Physical Education in Biała Podlaska

STRESZCZENIE

Na podstawie przeglądu klasycznego i aktualnego piśmiennictwa dotyczącego ewolucji w klasyfikacjach kręgosłupa piersiowo-lędźwiowego. Przedstawiono zalety i wady podziałów Denisa i AO. Szczegółowo omówiono najnowszą klasyfikację tych złamań zaproponowaną przez Vaccaro (TLICS – Thoracolumbar Injury Classification Severity Score). Zwrócono szczególną uwagę na zjawisko istniejącej niestabilności w tych złamaniach. Zwięźle omówiono zasady nowoczesnego postępowania operacyjnego. Stabilizacja krótkoodcinkowa przeznasadowa i usztywnienie jest postępowaniem ogólnie przyjętym w złamaniach niestabilnych i złamaniach z ubytkami neurologicznymi.

Słowa kluczowe: złamanie kręgosłupa piersiowo-lędźwiowego, klasyfikacja: Denisa, Magerla, Vaccaro

SUMMARY

The authors present the advantages and disadvantages of the Denis and AO classifications based on a review of classical and recent literature concerning the evolution of classification of thoracolumbar spine conditions. The newest classification of fractures proposed by Vaccaro (TLICS – Thoracolumbar Injury Classification Severity Score) is discussed in detail. Special attention is given to instability in these fractures. The principles of modern operative treatment are briefly discussed. Short transpedicular segmental stabilization and immobilization is a commonly accepted approach in unstable fractures with neurological deficits.

Key words: thoracolumbar spinal fracture, Denis, Magerl, Vaccaro classifications

WSTĘP

Kręgosłup człowieka łączy czaszkę i kończyny. Spełnia on 3 funkcje:

- podporowo-statyczną
- ruchowo-dynamiczną
- ochronną dla ośrodkowego układu nerwowego

Segmentarna budowa kręgosłupa w powiązaniu ze statyczną i jego dynamiczną funkcją oraz elastyczna budowa krążków międzykręgowych, więzadeł i mięśni krótkich kręgosłupa sprawia, że jest on wytrzymały na działanie sił zewnętrznych. Przekroczenie granicznej wielkości działających sił doprowadza do uszkodzeń morfologicznych struktur kręgosłupa.

BACKGROUND

The human spine connects the skull with the extremities. It has three functions:

- supportive (static) function
- motor (dynamic) function
- protective function for the central nervous system.

The segmental structure of the spine together with its static and dynamic function combined with the elastic structure of intervertebral discs, ligaments and short spinal muscles work together to make the spine resistant to external forces. When the critical intensity of external forces is exceeded, morphological structures of the spine are damaged.

UWAGI ANATOMICZNE

Trzony kręgowe połączone ze słabo odkształcającymi się krążkami międzykręgowymi i więzadłami są elementami sztywnymi. Podczas działania sił wzdłuż osi kręgosłupa trzony narażone są na zniszczenie. Beleczki kostne trzonów mają przebieg osiowy zgodny z kierunkiem obciążania, a w części tylnej trzonu krzyżują się one z układem poziomym w obrębie nasad łuków (Ryc. 1).

Dlatego część przednia trzonu jest słabsza i łatwiej ulega złamaniu. Natomiast tylna część trzonu zachowuje swoją wysokość. Może jednak wyłamać się w kształcie klina i przesunąć się do kanału kręgowego. Prowadzi to do ucisku lub stłuczenia rdzenia. W złamaniach zgięciowych układ jest stabilny, gdyż zachowane są wyrostki stawowe, krążek międzykręgowy i aparat więzadłowy. Złamanie wyrostków stawowych łuków i uszkodzenie tzw. kompleksu więzadłowego tylnego wskazuje na istniejącą niestabilność.

NOTES ON SPINAL ANATOMY

Vertebral bodies are connected with poorly elastic intervertebral discs and ligaments and are rigid elements. When a force acts along the spinal axis, vertebral bodies are subject to damage. The bony trabeculae of vertebral bodies are positioned axially, which coincides with the direction of the loading force and, in the posterior part of the vertebral body, they intersect with the horizontal trabecular pattern in the laminae (Fig. 1).

The anterior part of a vertebral body is therefore weaker and more susceptible to becoming fractured, while the posterior part retains its height. However, it may break off in the form of a wedge and dislocate into the spinal canal. This leads to compression or contusion of the spinal cord. In flexion fractures, the vertebral system is stable because articular processes, intervertebral discs and ligaments remain intact. The finding of a fracture of articular processes of vertebral arches damage to the so called posterior ligamentous complex indicate an existing instability.

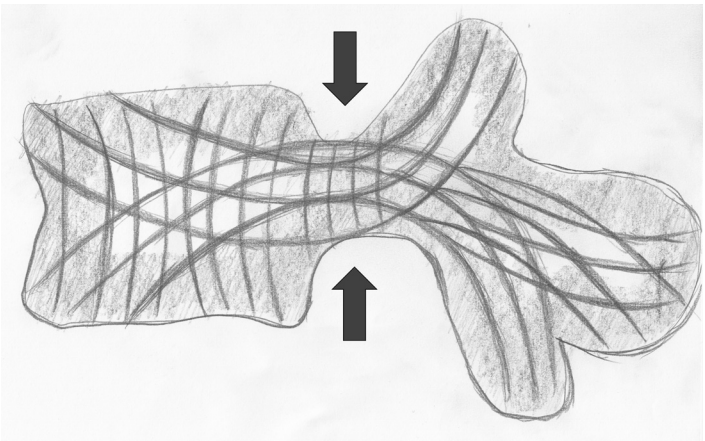

Ryc. 1. Przebieg beleczek kostnych kręgu. Nasada łuków jest mechanicznie najbardziej wytrzymałym elementem kostnym kręgu (patrz strzałki). Materiał własny autorów.

Fig. 1. Spatial arrangement of the trabecular bone of a vertebra. The lamina is the most mechanically resistant element of a vertebra (see arrows). Authors' own material.

UWAGI BIOMECHANICZNE I EWOLUCJE PODZIAŁÓW ZŁAMAŃ KRĘGOSŁUPA PIERSIOWO-LĘDŹWIOWEGO

Przedmiotem rozważań są złamania i zwichnięcia kręgosłupa piersiowo-lędźwiowego. W tym odcinku kręgosłupa skoncentrowany jest wielopłaszczyznowy ruch. Złamania trzonów kręgów lędźwiowych powstają w następstwie działania różnych mechanizmów. Wyróżnić można siły działające w osi kręgosłupa z komponentą zgięcia, względnie wyprostu oraz siły dystrakcyjne oraz rotacyjne. Böhler wyróżnia 5 różnych mechanizmów prowadzących do uszkodzeń kręgosłupa [1]. Są to: zgięcie, wyprost, rotacja, ścięcie, obciążenia osiowe. Opisano szereg podziałów. Niektóre z nich są historyczne.

Podział Holdswortha oparty na analizie zdjęć rtg 1000 chorych z urazem kręgosłupa wyróżnia [2]:

- złamanie zgięciowe (stabilne)
- złamanie zgięciowo-rotacyjne (niestabilne)
- złamanie wyprostne (stabilne w zgięciu)
- złamanie kompresyjne (stabilne)
- złamanie rotacyjne (niestabilne).

Watson-Jones dzielił złamania kręgosłupa piersiowo-lędźwiowego na [3]:

- złamania z kompresją przednią trzonu kręgowego
- złamania z kompresją boczną trzonu kręgowego
- złamania z przemieszczeniem
- złamania łuku kręgowego.

Podział złamań kręgosłupa piersiowo-lędźwiowego wg Tylmana [4]:

- złamania kompresyjne
- złamania zgięciowo-kompresyjne
- złamania zgięciowe
- złamania wyprostne
- złamania zgięciowo-rotacyjne ze zwichnięciem.

Tylman, Whitesides, Panjabi, Holdsworth zaproponowali dwukolumnową klasyfikację anatomiczno-czynnościową [2,5-7]. Podzielili oni kręgosłup na 2 części:

- przednią (trzonową) tzw. podporowo – nośną
- tylną – dynamiczną.

Kolumna przednia zbudowana jest z trzonów kręgowych, krążków międzykręgowych i więzadeł podłużnych. W skład kolumny tylnej wchodzą łuki ze swoimi wyrostkami, torebki stawowe i więzadła grzbietowe kręgosłupa.

PODZIAŁ ZŁAMAŃ KRĘGOSŁUPA NA 3 KOLUMNY WG DENISA (Ryc. 2)

Budowa poszczególnych kolumn:

A. kolumna tylna zbudowana jest przez łuk kręgu

BIOMECHANICAL ASPECTS AND THE EVOLUTION OF THORACOLUMBAR FRACTURE CLASSIFICATIONS

This paper is concerned with fractures and luxations of the thoracolumbar spine. This region of the spine is responsible for multi-plane motion. Fractures of lumbar vertebral bodies are caused by a variety of mechanisms, including forces acting along the spinal axis with a flexion or extension component, distractive forces and rotation forces. Böhler recognizes five different mechanisms which lead to spine injuries [1], namely, flexion, extension, rotation (torsion), shearing force, and axial compression. A number of classifications have been described so far. Some of them are historical.

Holdsworth's classification, based on the analysis of radiographs of 1000 patients with spinal injuries, distinguishes the following types [2]:

- flexion fracture (stable),
- flexion-rotation fracture (unstable),
- extension fracture (stable in flexion),
- compression fracture (stable),
- torsion (rotational) fracture (unstable).

Watson-Jones divided fractures of the thoracolumbar spine into four types [3]:

- fractures with anterior wedge compression,
- fractures with lateral wedge compression,
- dislocated fractures,
- vertebral arch fractures.

Tylman's classification of thoracolumbar fractures is as follows [4]:

- compression fractures,
- flexion-compression fractures,
- flexion fractures,
- extension fractures,
- flexion-rotation fractures with luxation.

Tylman, Whitesides, Panjabi and Holdsworth suggested a two-column concept of spinal anatomy and function [2, 5-7]. They divided the vertebral column into two parts:

- anterior column (consisting of vertebral bodies), the so called supporting and carrying part,
- posterior (dynamic) column.

The anterior column is built of vertebral bodies, intervertebral discs and longitudinal ligaments. The posterior column comprises of vertebral arches with their processes, joint capsules and dorsal ligaments of the spine.

DENIS' THREE-COLUMN DIVISION OF SPINE FRACTURES (Fig. 2)

The anatomy of individual columns is as follows:

A. the posterior column consists of the vertebral arch

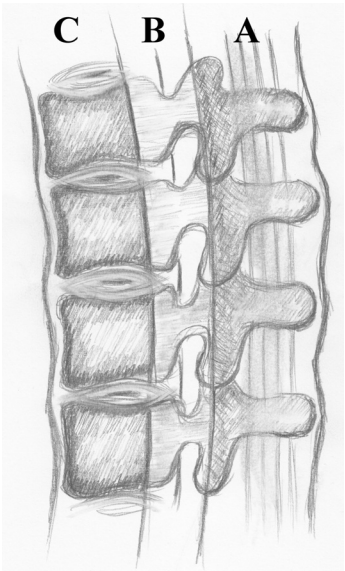

Ryc. 2. Podział na 3 kolumny wg Denisa. Materiał własny autorów.
Fig. 2. Denis' division into three columns. Authors' own material.

i dodatkowo przez kompleks więzadłowy tylny

B. kolumna środkowa jest zbudowana przez więzadło podłużne tylne, tylną część pierścienia włóknistego, tylną część trzonu kręgowego
C. natomiast kolumna przednia zbudowana jest przez więzadło podłużne przednie, przednią część pierścienia włóknistego i przednią część trzonu kręgowego.

Uszkodzenia kręgosłupa piersiowo-lędźwiowego Denis podzielił na [8]:

- złamania kompresyjne
- złamania wybuchowe
- załamania typu pasa bezpieczeństwa
- złamania z przemieszczeniem.

Złamania kompresyjne

Złamania kompresyjne spowodowane są zgnieceniem przedniej kolumny. Natomiast środkowa kolumna jest zachowana (Ryc. 3).

Złamania wybuchowe

Złamania wybuchowe są następstwem obciążeń osiowych z komponentą zgięcia. Uszkodzona jest przednia i środkowa (a niekiedy tylna) kolumna (Ryc. 4).

Złamanie typu pasa bezpieczeństwa

Złamania typu pasa bezpieczeństwa są uszkodzeniem kolumny tylnej i środkowej, a niekiedy i kolumny przedniej w przebiegu ciężkich wypadków komunikacyjnych u pasażerów jadących z zapiętymi pasami. Gwałtowne zatrzymanie pojazdu uwalnia siły

and additionally of the posterior ligamentous complex;

B. the middle column is made up of the posterior longitudinal ligament, the posterior part of the annulus fibrosus, and the posterior part of the vertebral body;
C. the anterior column comprises the anterior longitudinal ligament, the anterior part of the annulus fibrosus and the anterior part of the vertebral body.

Denis divided thoracolumbar injuries into [8]:

- compression fractures,
- burst fractures,
- seat belt fractures,
- dislocated fractures.

Compression fractures

Compression fractures are caused by collapse of the anterior column while the middle column remains intact (Fig. 3).

Burst fractures

Burst fractures are the result of the application of an axial load with a flexion component. The anterior and middle (sometimes also posterior) column is subject to damage (Fig. 4).

Seat belt fractures

Seat belt fractures are injuries of the posterior and middle column, and sometimes also the anterior column, associated with severe road-vehicle accidents in passengers who had their seat belts fastened while driving. A sudden stop of the vehicle releases forces

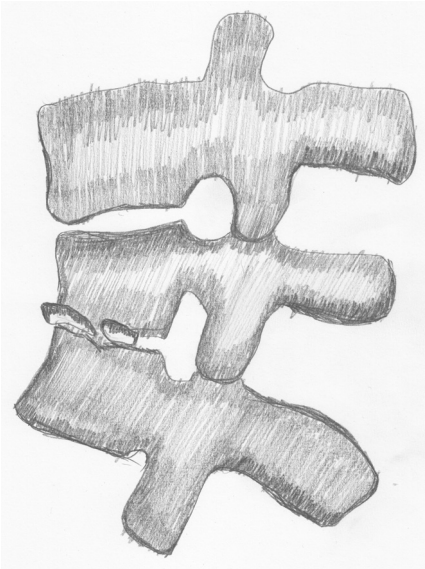

Ryc. 3. Schemat złamania kompresyjnego. Materiał własny autorów.
Fig. 3. Schema of compression fracture. Authors' own material.

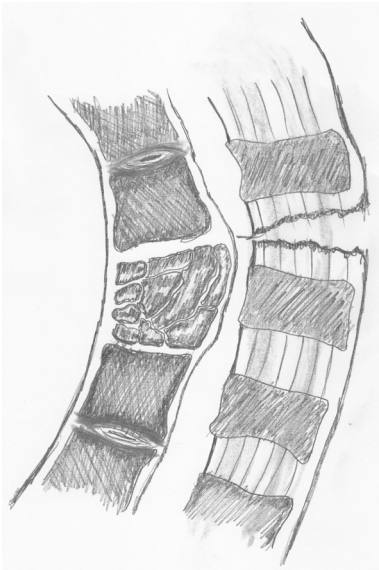

Ryc. 4. Schemat złamania wybuchowego. Materiał własny autorów.
Fig. 4. Schema of burst fracture. Authors' own material.

działające prostopadłe do długiej osi kręgosłupa lędźwiowego. Dochodzi do rozerwania kompleksu więzadłowego tylnego, więzadła podłużnego tylnego i pierścienia włóknistego krążka międzykręgowego. Są to uszkodzenia wysoce niestabilne (Ryc. 5).

Złamania z przemieszczeniem

Do złamań z przemieszczeniem dochodzi w następstwie różnokierunkowych sił w następstwie kompresji, dystrakcji, rotacji i ścięcia. Większość złamań z przemieszczeniem charakteryzuje się złamaniem wszystkich trzech kolumn. Dodatkowo stwierdza się złamania wielu żeber, wyrostków poprzecznych, wy-

that act perpendicularly to the long axis of the lumbar spine. The posterior ligamentous complex, posterior longitudinal ligament and the annulus fibrosus are disrupted. These are highly unstable injuries (Fig. 5).

Dislocated fractures

Dislocated fractures occur in response to forces acting in different directions and are secondary to compression, distraction, rotation, or shear. Most dislocated fractures involve all three columns. They are accompanied by fractures of multiple ribs and transverse, articular and spinous processes. 60% of pa-

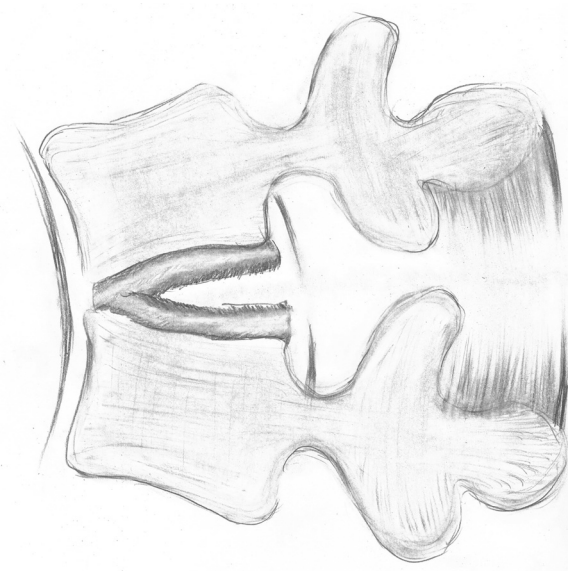

Ryc. 5. Schemat złamania typu pasa bezpieczeństwa. Materiał własny autorów.
Fig. 5. Schema of seat belt fracture. Authors' own material.

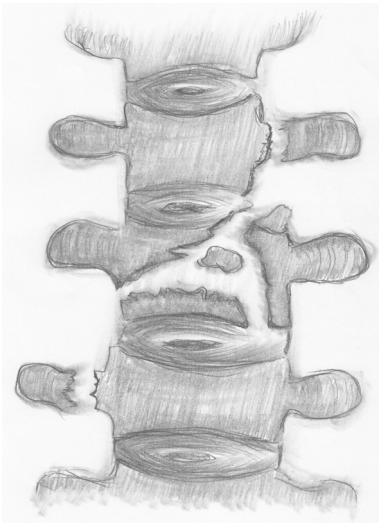

Ryc. 6. Schemat złamania z przemieszczeniem. Wzorowane na [9]
Fig. 6. Schema of dislocated fracture. According to [9]

rostków stawowych i kolczystych. 60% chorych ma różne zaburzenia neurologiczne, a 25% całkowite porażenie (Ryc. 6).

NIESTABILNOŚĆ. KORELACJA POMIĘDZY KLASYFIKACJĄ A STABILNOŚCIĄ JAKO PODSTAWA LECZENIA

Niestabilność jest to niezdolność do zachowania prawidłowych stosunków anatomicznych w pozycji stojącej badanego. White i Panjabi uważają, że kręgosłup jest niestabilny, jeżeli pod wpływem fizjologicznych obciążeń występuje niezdolność do utrzy-

tients develop various neurological disorders, and a complete paralysis occurs in 25% (Fig. 6).

INSTABILITY. CORRELATION BETWEEN CLASSIFICATION AND STABILITY AS THE BASIS OF TREATMENT

The concept of instability refers to the inability to maintain normal anatomical relations in a standing position. White and Panjabi believe that the spine is unstable if it is impossible to maintain a normal pattern of vertebral position in response to physiolo-

mania właściwego wzorca w ustawieniu kręgów [7]. Rozległość uszkodzenia kręgosłupa rozpatruje się w oparciu o dwukolumnowy lub trójkolumnowy model kręgosłupa. Denis sugeruje, że kompleks więzadłowy tylny w niestabilności kręgosłupa odgrywa mniejszą rolę w porównaniu ze stabilnością, którą zapewnia kompleks więzadłowy kolumny środkowej [8]. Podstawowym warunkiem odpowiedzialnym za zabezpieczenie układu nerwowego i naczyniowego kręgosłupa jest jego stabilność. Na podstawie tych podziałów uszkodzeniami stabilnymi są złamania kompresyjne z uszkodzeniem przedniej kolumny i złamania powstałe na skutek mechanizmu wyprostnego.

Do niestabilności prowadzą:

- złamania kompresyjne przedniej i środkowej kolumny z przemieszczeniem odłamanych fragmentów kostnych do kanału kręgowego
- złamania zgięciowo-dystrakcyjne z uszkodzeniem przedniej i środkowej kolumny
- uszkodzenie aparatu więzadłowego tylnej i środkowej kolumny
- złamania z przemieszczeniem kręgów z uszkodzeniem przedniej, środkowej i tylnej kolumny (mechanizm zgięciowo-rotacyjny).

Najczęściej występują złamania niestabilne w następstwie mechanizmu zgięciowego i zgięciowo-kompresyjnego. Złamania stabilne wskutek kompresji i wyprostu są rzadsze. Określenie „stabilne", dotyczy uszkodzeń kręgosłupa o minimalnej kompresji trzonu kręgowego i nieuszkodzonej tylnej kolumny.

Niestabilność I° (niestabilność mechaniczna), występuje w przypadkach, kiedy kręgosłup jest zgięty kątowo lub w przeproście. Ma to miejsce w złamaniach kompresyjnych i w niektórych złamaniach typu pasa bezpieczeństwa. Postępowanie sprowadza się do zewnętrznego unieruchomienia w czasie całego leczenia. W niektórych przypadkach otwarte nastawienie i wewnętrzna stabilizacja może być uzasadniona.

Niestabilność II° (bez ubytków neurologicznych). Problem jest kontrowersyjny np. w wybuchowych złamaniach bez neurologii. Większość neurologicznych ubytków powstaje początkowo od uderzenia i dopiero rozwijająca się kompresja środkowej kolumny doprowadza do zwężenia kanału kręgowego. Leczenie polegające na unieruchomieniu w gorsecie gipsowym stabilizuje kręgosłup. Ale gorset nie zapobiega niekorzystnemu obciążeniu rozkawałkowanego trzonu kręgowego.

Drobiazgowe obserwacje złamań wybuchowych i badanie rtg w pozycji stojącej już po założeniu gorsetu gipsowego wykazuje zwiększenie wymiaru międzynasadowego kręgu. W tych przypadkach stwierdzano ubytki neurologiczne, które rozwinęły się podczas późnych badań kontrolnych.

gical loads [7]. The extent of spinal injury is determined on the basis of the two- or three-column model of the spine. Denis suggests that the role of the posterior ligamentous complex in spinal instability is less significant than the stability provided by the ligamentous complex of the middle column [8]. The main factor responsible for the protection of the nervous and vascular system of the spine is its stability. According to the above divisions, stable injuries include compression fractures with anterior column damage and fractures due to extension.

Instability is caused by:

- compression fractures of the anterior and middle column with the dislocation of bony fragments into the spinal canal,
- flexion-distraction fractures with posterior and middle column damage,
- injury of the ligaments of the posterior and middle column,
- fractures with vertebral dislocation and injury of anterior, middle and posterior column (flexion-torsion).

Unstable fractures are most frequently associated with a flexion and flexion-compression mechanism. Stable fractures due to compression and extension are less common. The term 'stable' refers to spinal injuries with minimum vertebral body compression and an intact posterior column.

Grade I instability (mechanical instability) occurs when the spine is bent at an angle or in hyperextension as seen in compression fractures and in some seat belt fractures. Optimal management comes down to external fixation for the duration of the treatment. Open reduction and internal fixation may be justified in some patients.

Grade II instability (without neurological deficits). The problem is controversial e.g. in burst fractures without neurological pathology. Most neurological deficits are initially caused by a blow and it is only later that the developing compression of the middle column leads to spinal canal stenosis. Treatment consisting in plaster jacket immobilization stabilizes the spine. However, the plaster jacket does not prevent harmful loading on the fragmented vertebral body.

Detailed follow-up of burst fractures and standing radiographs with the patient already in the plaster jacket show an increased distance between the vertebral pedicles. Such patients have been diagnosed with neurological deficits on late follow-up examinations.

Grade III instability (mechanical and neurological). This type of instability is represented by dislocated fractures and severe burst fractures. Surgical decompression and stabilization is the treatment of choice.

Niestabilność III° (mechaniczno-neurologiczna). Jest ona reprezentowana przez złamania z przemieszczeniem i ciężkie złamania wybuchowe. Chirurgiczna dekompresja i stabilizacja jest postępowaniem z wyboru.

PODZIAŁ AO

Magerl i wsp. powrócili do koncepcji dwukolumnowej w swojej klasyfikacji opartej na analizie dokumentacji 1445 chorych z uszkodzeniem kręgosłupa piersiowo-lędźwiowego [9]. Wyróżnili oni 3 grupy główne i 3 podtypy z dodatkowymi szczegółami w 16 podgrupach. Stopień uszkodzenia zaczyna się od typu oznaczonego literą A, a kończy się na najcięższym typie oznaczonym literą C. Główne mechanizmy prowadzące do tych złamań to: kompresja, wyprost i rotacja (Ryc. 7).

Autorzy tego podziału są zdania, że klasyfikacja ta może być wykorzystana w formie skróconej bez uszczerbku w zasadniczej pracy klinicznej. I taką klasyfikację przedstawiono w tym opracowaniu.

TYP A – kompresyjne złamanie trzonu kręgowego. Uszkodzenie jest spowodowane uciskiem osiowym z komponentą zgięcia. Wysokość trzonu jest obniżona, a kompleks więzadłowy tylny nieuszkodzony. Dodatkowe podgrupy wyróżniają:

A1 – złamania zgnieceniowe
A2 – złamania rozszczepienne
A3 – złamania wybuchowe.

TYP B – dystrakcyjne uszkodzenie przednich lub tylnych elementów kostno-więzadłowych. Dodatkowe podgrupy informują o:

B1 – rozerwaniu więzadeł tylnych (mechanizm zgięcia i dystrakcji)
B2 – rozerwaniu dotyczące elementów kostnych kręgu
B3 – przerwaniu krążka międzykręgowego (mechanizm przeprostu i ścięcia).

AO FRACTURE CLASSIFICATION

Magerl et al. returned to the concept of two-column division of the spine in their classification based on the analysis of medical records of 1445 patients with injuries of the thoracolumbar spine [9]. They distinguished 3 main groups and 3 subgroups with additional specifications in 16 subcategories. The severity of damage progresses from type A and ends with the most severe type marked with the letter C. The major mechanisms that lead to the fractures are: compression, extension and rotation (Fig.7).

The authors of this classification believe that it may be used in clinical medicine in an abridged version without reduction in quality. Such an abridged version is presented in this paper.

Type A – compression fracture of vertebral body. The injury is caused by axial compression with an extension component. The height of the vertebral body is reduced and the posterior ligamentous complex is intact. Additional subgroups distinguish:

A1 – crush fractures,
A2 – split fractures,
A3 – burst fractures.

Type B – distraction injuries of anterior or posterior bony and ligamentous elements. Additional subgroups reflect the presence of:

B1 – disruption of posterior ligaments (flexion and distraction),
B2 – disruption of bony elements of vertebra,
B3 – disruption of the intervertebral disc (hyperextension and shear).

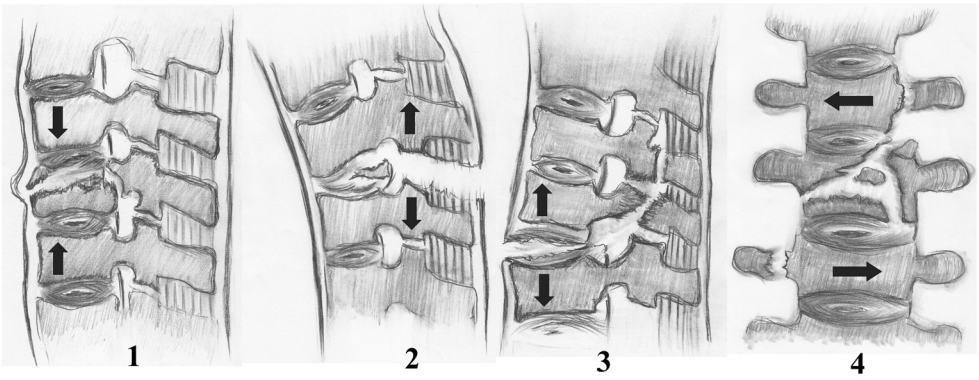

Ryc. 7. Mechanizm uszkodzenia dwóch kolumn wg Magerl`a. Typ A – kompresyjne uszkodzenie przedniej kolumny (1); Typ B – uszkodzenie dwóch kolumn w następstwie kompresji i dystrakcji (2,3); Typ C – uszkodzenie dwóch kolumn w następstwie rotacji (4). Wzorowane na [9].

Fig. 7 Mechanism of two column damage according to Magerl. Type A – compression damage to anterior column (1); Type B – damage to two columns due to compression and distraction (2,3); Type C – damage to two columns due to rotation (4). According to [9].

TYP C – to rotacyjne uszkodzenie przedniej i tylnej kolumny. W dodatkowych podgrupach są szczegóły o mechanizmach:
C1 – kompresji z rotacją
C2 – rotacji
C3 – rotacji i ścięciu.

Większość klasyfikacji obrażeń kręgosłupa jest kontrowersyjna, a system postępowania np. w klasyfikacji AO jest trudny do stosowania i niewygodny w praktyce. Dlatego poszukiwano praktycznej klasyfikacji obrażeń kręgosłupa piersiowo-lędźwiowego umożliwiającej wybór leczenia, zarówno nieoperacyjnego, jak i operacyjnego. Nowa klasyfikacja uszkodzeń kręgosłupa piersiowo-lędźwiowego została opracowana w licznych pracach Vaccaro i wsp [10-19]. Ten system klasyfikacji w pierwszej wersji tzw. Thoracolumbar Injury Severity Score (TLISS) opisywał przede wszystkim mechanizm uszkodzenia. Okazało się, że odtworzenie mechanizmu jest trudne i niemożliwe nawet dla lekarzy pracujących w tej specjalności. Dlatego w późniejszych pracach położono większy nacisk na morfologie uszkodzenia i zmieniono nazwę na Thoracolumbar Injury Classification Severity Score (TLICS), który oparty jest na trzech podstawowych uszkodzeniach:

- morfologii uszkodzenia ocenianej technikami obrazowymi
- połączeniu uszkodzeń kostnych z kompleksem więzadłowym tylnym
- stanem neurologicznym.

Stopniom w uszkodzeniach struktur kostnych kręgu, układu więzadłowego i nerwowego Vaccaro przypisuje punkty. Uszkodzenia wyrażające się w diagnostyce obrazowej kompresją kręgów otrzymują 1 pkt., przy złamaniu wybuchowym – 2 pkt., uszkodzenia z przesunięciem i rotacją kręgu –3 pkt., natomiast uszkodzenie dystrakcyjne – 4 pkt. Przy braku uszkodzeń kompleksu więzadłowego tylnego przypi-

Type C – rotation injuries of the anterior and posterior column. The subgroups include details about the specific mechanism involved:
C1 – compression with rotation,
C2 – rotation,
C3 – rotation and shear.

Most spinal injury classifications are controversial and the algorithms for assigning patients to subgroups, e.g. those in the AO classification, are difficult to apply and inconvenient in clinical practice. For this reason, a practical classification of thoracolumbar injuries has been sought to make possible the choice of conservative and surgical treatment alike. A new division of thoracolumbar injuries has been developed in numerous papers by Vaccaro et al. [10-19]. In its first version, called the Thoracolumbar Injury Severity Score (TLISS), this classification system was primarily concerned with describing the mechanism of injury. Reconstruction of the underlying mechanism turned out to be difficult or impossible even for clinicians specialising in this area. Therefore, in subsequent publications, greater attention was given to the morphology of injury and the name of the system was changed to the Thoracolumbar Injury Classification Severity Score (TLICS), which is based on three major variables:

- morphology of injury evaluated by medical imaging techniques,
- integrity of the posterior ligamentous complex and bony structures,
- neurological status of the patient.

Different degrees of damage to bony vertebral structures, ligamentous and nervous system are assigned scores. Injuries presenting as vertebral compression in imaging studies are given a score of 1 point, while 2 points are assigned to burst fractures, 3 points to injuries with dislocation and rotation of a vertebra and 4 points to distraction injuries. If there is no

Tab. 1. Punktacja stanu neurologicznego wg Frankela
Tab. 1. Neurological status scoring system according to Frankel

Stan neurologiczny Neurological condition	Stopień uszkodzenia Degree of damage	Punkty Points
Brak neurologii No neurology		0
Uszkodzenie korzeni nerwowych Damage of nerve roots	Niecałkowite Not complete	2
Uszkodzenie rdzenia i stożka Damage of spinal cord and conus medullaris	Całkowite complete	3
Uszkodzenie ogona końskiego Cauda equina syndrom		3

sane jest 0 pkt. Rozciągnięcie kompleksu tylnego otrzymuje 2 pkt., a przerwanie 3 pkt. Punktacje stanu neurologicznego przedstawiono w Tabeli 1.

Vaccaro i wsp. do leczenia nieoperacyjnego kwalifikują chorych z obrażeniami kręgosłupa o punktacji równej lub mniejszej od 3 pkt., natomiast do leczenia operacyjnego o punktacji powyżej 5 pkt. Uszkodzenia z punktacją wyrażającą się 4 pkt. mogą być leczone operacyjnie lub nieoperacyjnie w zależności od doświadczenia chirurga.

DYSKUSJA

Mechanizm uszkodzeń kręgosłupa w odcinku piersiowo-lędźwiowym opisywany w piśmiennictwie sprowadza się do informacji o następstwach działania różnokierunkowych sił działających w 3 płaszczyznach. Siła działająca w osi kręgosłupa prowadzi do złamania trzonu kręgowego. Są to złamania zgięciowe lub wyprostne i wybuchowe. Siły skrętne i rotacyjne powodują złamania wyrostków stawowych. Natomiast siły działające poprzecznie do długiej osi kręgosłupa np. podczas jazdy samochodem i zdarzenia pojazdów doprowadzają do poprzecznego złamania kręgów.

Aparat więzadłowy kręgów ulega uszkodzeniu w różnym stopniu od częściowego uszkodzenia aż do całkowitego przerwania więzadeł i krążka międzykręgowego. W okresie konwencjonalnej radiologii podziały tych obrażeń sprowadzały się do opisu dotyczącego stopnia uszkodzenia tkanki kostnej kręgu bez lub z towarzyszącym przemieszczeniem. Złamania te zostały opisane w 1948 r. przez Chance i w literaturze anglojęzycznej noszą jego nazwisko [20]. W czasie wojny w Iraku i w Afganistanie żołnierze doznawali urazów typu Chance`a podczas jazdy transporterami opancerzonymi, które wjechały na miny pułapki [21-23]. Przypięci pasami żołnierze podczas wybuchu doznawali tych uszkodzeń z mechanizmu nadmiernego zgięcia. Uszkodzeniom typu Chance`a towarzyszą obrażenia jamy brzusznej [24]. Złamania typu seat-belt są wysoce niestabilne. W przypadku złamań zgięciowych, gdy zachowane są wyrostki stawowe wraz z krążkami międzykręgowymi mówimy o złamaniu stabilnym. Uszkodzenie stawów międzykręgowych, łuków, nasad, więzadeł jest nieodłączną cechą niestabilności złamań [4,5]. W tym okresie posługiwano się podziałem dwukolumnowym. Współistniejące w tych przypadkach zaburzenia neurologiczne wynikające z niestabilności lub ucisku na struktury nerwowe oraz postępy z szerokim wprowadzeniem TK sprawiły, że podział na dwie kolumny nie wyjaśniał szczegółów uszkodzenia aparatu

damage to the posterior ligamentous complex, the score is 0 points. A stretched posterior ligamentous complex means 2 points and 3 points are assigned in the case of its disruption. The neurological status scoring system is presented in Table 1.

According to Vaccaro et al., patients with spine injuries of ≤3 total points are managed conservatively, while patients with ≥5 points qualify for surgery. Patients with a total score of 4 points may be treated either operatively or conservatively, depending on the surgeon's experience.

DISCUSSION

Descriptions of the mechanism of thoracolumbar injury given in the literature come down to providing information about the results of the application of multidirectional forces acting in three planes. A force that acts along the spinal axis leads to vertebral bone fractures. These are flexion or extension and burst fractures. Torsion and rotation forces cause fractures of articular processes, whereas forces applied transversely to the long spinal axis, e.g. during a car drive and in a car crash, lead to a transverse vertebral fracture.

The vertebral ligamentous apparatus is subject to damage of different severity, ranging from partial injury to complete disruption of ligaments and intervertebral discs. In the era of conventional radiology, classifications of such injuries were limited to the description of the degree of vertebral bone tissue damage with or without dislocation. These fractures were described in 1948 by Chance and are named after him in the English literature [20]. During the war in Iraq and Afghanistan, soldiers sustained Chance injuries while driving armoured personnel carriers attacked by improvised explosive devices [21-23]. The soldiers with their seat belts fastened sustained the injuries during the blast due to hyperflexion. Chance injuries are accompanied by intra-abdominal injuries [24]. Seat belt fractures are highly unstable. If the articular processes and intervertebral discs are intact in a flexion fracture, the fracture is stable. Damage to intervertebral joints, vertebral arches, pedicles and ligaments is invariably associated with fracture instability [4,5]. At that time, the two-column classification was used. The accompanying neurological disorders due to instability or compression of neural structures and the increasingly wider use of CT rendered the two-column classification inadequate as regards elucidation of the details of ligamentous injury. In their works, Denis et al. proposed a three-column classification, which has been commonly accepted [8,25,26]. Denis divided the anatomical anterior column, introducing an additional middle column.

więzadłowego. W rozważaniach swoich Denis i inni zaproponowali podział trójkolumnowy, który został powszechnie przyjęty [8,25,26]. Denis rozdzielił anatomiczną przednią kolumnę przez wprowadzenie dodatkowej kolumny środkowej. Wartość kliniczna tej kolumny polega na spostrzeżeniu, że dopiero uszkodzenie struktur reprezentowanych przez kolumnę środkową przy jednoczesnym rozerwaniu kompleksu tylnego doprowadza do ostrej niestabilności. Uszkodzenie tylko kolumny tylnej nie powoduje niestabilności. Denis sugeruje, że kompleks więzadłowy tylny w niestabilności kręgosłupa odgrywa małą rolę. Zdaniem Denisa w niestabilności kręgosłupa zasadniczą rolę odgrywa kompleks kolumny środkowej. Autor powołuje się na przykład zachowanej stabilności kolana przy uszkodzeniu więzadła pobocznego przyśrodkowego. Staw kolanowy jest stabilny, ponieważ nie są uszkodzone więzadła krzyżowe. Podział AO został opracowany przez Magerl`a i wsp. w roku 1995 [9]. Podziałem tym posługują się autorzy niemieckiej strefy językowej i niektórzy autorzy polscy [27-31]. Obrażenia kręgosłupa piersiowo-lędźwiowego wg podziału AO zostały sklasyfikowane w logicznym ciągu. Obrażenia te są następstwem działania momentów trzech sił: 1) kompresji prowadzącej do uszkodzeń wybuchowych, 2) dystrakcji prowadzącej do poprzecznego rozerwania, 3) skręcenia w osi kręgosłupa prowadzących do uszkodzeń rotacyjnych. Autorzy brali pod uwagę takie elementy jak mechanizm urazu, patomorfologię uszkodzenia i czynniki prognostyczne. Klasyfikacja zawiera postępującą skalę uszkodzeń morfologicznych w postępie rosnącym i dodatkowo precyzyjnie określa stopień niestabilności. Jest ona bardzo szczegółowo rozbudowana. Prawie każde uszkodzenie może być ujęte w tym podziale, który uwzględnia dużą różnorodność obrazów radiograficznych. Morfologiczne kryteria tej klasyfikacji są uwzględnione w każdej grupie głównej i dodatkowych podgrupach. Zawarte w nich informacje lepiej opisują dane uszkodzenie. Algorytm podany przez autorów podziału AO ułatwia ustalenie, w której grupie umieścić uszkodzenie kręgosłupa (Ryc. 8).

Klasyfikacja Denisa, jak i podział AO, powinien być użyteczny nie tylko dla prowadzenia leczenia, ale też do poznania patomechanizmów prowadzących do uszkodzenia. Jakim podziałem – Denisa czy AO – powinniśmy się posługiwać się w praktyce? Nie zostało to klinicznie jednoznacznie ustalone. Opinie w tej kwestii są nadal kontrowersyjne. Jeżeli podział jest prosty to zawiera mniej istotnych informacji. Natomiast, jeśli klasyfikacja zawiera dużo szczegółów – nawet istotnych – jest on trudny do stosowania i oceny nawet przez lekarzy zajmujących się chirurgią kręgosłupa.

The clinical significance of the middle column concept consists in the observation that only an injury to the structures represented by the middle column accompanied by the disruption of the posterior complex leads to acute instability. Damage limited to the posterior column does not cause instability. Denis suggests that the posterior ligamentous complex is rather insignificant for spine instability. According to Denis, the middle column complex is crucial in this respect. The author gives the example of preserved stability of the knee joint following injury to the medial collateral ligament. The knee joint is stable because the cruciate ligaments are not damaged. The AO classification was introduced by Magerl et al. in 1995 [9]. This division is used by German-speaking and some Polish authors [27-31]. In the AO classification, injuries to the thoracolumbar spine are classified in a logical order. The injuries ensue from the action of three torques: 1) compression, causing burst fractures, 2) distraction, causing a transverse disruption, 3) and axial torsion, causing rotation fractures. The authors took into consideration such elements as injury mechanism, pathomorphology of the injury and prognostic factors. The classification includes a progressive scale of morphological injury severity and additionally precisely determines the degree of instability. The division is very elaborate. Almost every injury can be included in this division, in which a large variety of radiographic presentations are taken into account. Morphological criteria are incorporated in the definitions of each main group and in additional subgroups. The information contained in these criteria provides better description of a given injury. The algorithm given by the authors of the AO division facilitates assignment of a spinal injury to a particular group (Fig. 8).

Both Denis' classification and the AO division should be useful not only for patient management but also for the identification of pathomechanisms responsible for an injury. Which of the two classifications should we use in practice? This has not yet been unambiguously determined in clinical practice. Opinions on this issue are still controversial. A simple division contains less relevant information, and a very detailed one, even if the details are relevant, is difficult to apply and evaluate even by specialists in spinal surgery.

Kirham et al. carried out a study of the utility of Denis' and AO classification [32-34] using anteroposterior and lateral radiographs and CT images of 31 trauma-related injuries to the thoracolumbar spine. Medical records were presented to 19 spinal surgeons. Images of the same 31 fractures were reassessed after three months. Following the assessment, Cohen's κ sta-

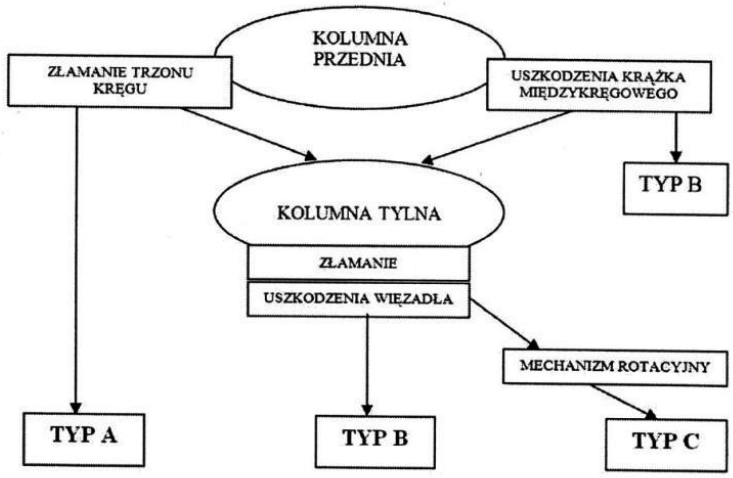

Ryc. 8. Algorytm diagnostyczny uszkodzeń kręgosłupa piersiowo-lędźwiowego wg AO
Fig. 8. Diagnostic algorithm for thoracolumbar injuries according to AO

Kirharm i wsp. przeprowadzili badania dotyczące wartości klasyfikacji Denisa i AO [32-34]. Przedmiotem badania były rentgenogramy przednio–tylne i boczne oraz obrazy TK 31 urazowych obrażeń kręgosłupa piersiowo-lędźwiowego. Dokumentację przedstawiono 19 chirurgom kręgosłupa. Po 3 miesiącach obrazy tych samych 31 złamań przedstawiono do ponownej oceny. Po ich wykonaniu zastosowano Cohen κ Test. Stwierdzono, że klasyfikacja była słabo powtarzalna z przeciętną kappa wynoszącą 0,475. Przeciętna κ w odniesieniu do podziału Denisa (4 stopniowego) wynosiła 0,606. Autorzy badania podkreślają, że nawet dobrze wyszkoleni chirurdzy kręgosłupa różnie klasyfikują to samo złamanie. Powinno to budzić pewien niepokój. Można sądzić, że dobrze opracowana klasyfikacja AO jest tak nadmiernie rozbudowana, że posługiwanie się nią jest zapewne użyteczne w naukowych pracach, a natomiast mniej w codziennej pracy klinicznej. Ewolucję podziału złamań od Böhler`a do Vaccaro opisał Sethi [35].

Pierwsze podziały były wystarczająco dobre w rozważaniach dotyczących leczenia nieoperacyjnego. Watson-Jones podkreślał, że całkowity powrót do zdrowia jest możliwy tylko wtedy, gdy całkowicie nastawimy istniejące przemieszczenia [3]. Niepełna repozycja daje bóle. Podobnego zdania był również Nicoll [36]. Przedmiotem jego badań było 166 złamań kręgosłupa piersiowo-lędźwiowego u 152 górników. Nieoperacyjne leczenie zdaniem Nicoll`a nie powinno być stosowane w złamaniach ze zwichnięciem kręgów i w przypadkach istniejących zaburzeń neurologicznych. W publikacji tej autor rozważał problemy niestabliności, które wymagają leczenia operacyjnego.

tistic was used. The classification system was found to be poorly reproducible with a mean Cohen's κ of 0.475. Cohen's κ for the Denis' (4-grade) classification was 0.606. The authors emphasized that even highly qualified spinal surgeons might classify the same fracture differently. This should be a cause for concern. Due to its excessive elaboration, the well structured AO division may be considered to be useful for scientific research rather than for the daily clinical practice. The evolution of fracture classification systems from Böhler's to Vaccaro's has been described by Sethi [35].

The earliest divisions were sufficient for discussions on non-operative treatment. Watosn-Jones stressed that a complete recovery is only possible when the existing dislocations are completely repositioned [3] and that incomplete repositioning causes pain. Nicoll [36] shared this opinion. He investigated 166 thoracolumbar fractures in 152 miners. According to Nicoll, a non-operative treatment should not be used in fractures with vertebral luxations and in patients with neurological deficits. In his paper, the author discussed the problems of instability, which require surgical treatment.

In the presence of neurological deficits, there are two problems to be considered. One is decompression of the spinal cord and roots through the restoration of spinal canal patency. The second problem is the stabilization of the spine. The decompression should involve accessing the dislocated bony fragments from an antero-lateral approach in a costotransversectomy procedure and decompression of the vertebral body during axial elongation of the spine (Fig. 9) [4,5,37]. A free space within the vertebral body is formed and

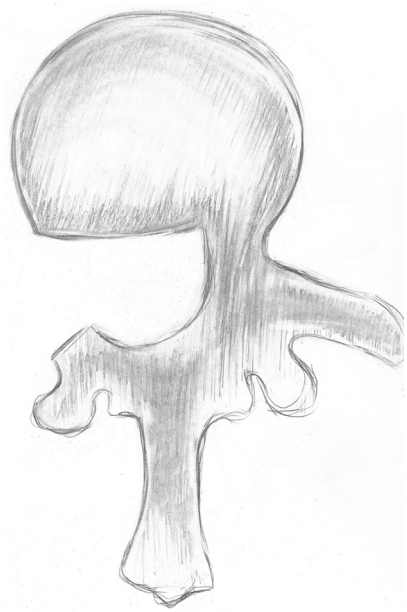

Ryc. 9. Schemat odbarczenia przednio-bocznego. Materiał własny autorów.
Fig. 9. Schema of antero-lateral decompression. Authors' own material.

W przypadku zaburzeń neurologicznych powstają dwa problemy. Pierwszy to odciążenie rdzenia kręgowego i korzeni, poprzez udrożnienie kanału kręgowego. Drugi problem to stabilizacja kręgosłupa. Odciążenie powinno polegać na dotarciu z dostępu przednio-bocznego do przemieszczonych odłamów kostnych poprzez kostotransversektomię i rozprężenie trzonu podczas osiowego wydłużania kręgosłupa (Ryc. 9) [4,5,37].

Powstaje wolna przestrzeń wewnątrztrzonowa, do której może podczas dystrakcji kręgosłupa wsunąć się odłamany fragment trzonu. Pewniej jest jednak sprawdzić jakość odciążenia śródoperacyjnie korzystając z obrazu ramienia C i sprawdzić nastawienie. Kolejny problem dotyczy stabilizacji, która powinna być stabilna. Rozwiązanie polega na stabilizacji tzw. krótkoodcinkowej przez różne systemy śrub transpedikularnych, prętów i haków [38-45]. W Polsce korzysta się też z systemu DERO [40-45].

W złamaniach kręgosłupa z powodu zniszczenia trzonu stabilne zespolenie jest trudne i praktycznie niewykonalne. Wprowadzenie do praktyki klinicznej zastępujących zniszczone trzony koszyków, wypełnionych kością lub biomateriałem nie zawsze rozwiązują ten problem. Ponieważ obciążenie przenosi materiał zespalający to kręgosłup musi być dodatkowo usztywniony [43,47]. Miejscem właściwej stabilizacji jest przede wszystkim kość zbudowana z tkanki zbitej w obrębie węziny łuku. Właściwą stabilizację uzyskuje się przez układ ramowy łączący śruby przeznasadowe z prętami stabilizatorów. W metodzie stabilizacji przeznasadowej są trudności z odtworze-

the broken-off fragment of the vertebral body may slide inside during spinal distraction. However, it is better to verify the effectiveness of the decompression intraoperatively, using the C-arm image, and assess the reduction of the fracture. Another problem concerns fixation, which ought to be stable. The solution is the so called short segmental stabilization with various systems of transpedicular screws, rods and hooks [38-45]. In Poland, the DERO system is also used [40-45].

In spinal fractures due to vertebral body destruction, a stable union is difficult or practically impossible to achieve. Vertebral body replacement devices filled with bone grafts or biomaterial, which were introduced to the clinical practice to replace damaged vertebral bodies, not always solve this problem. Since the replacement device bears the load, additional fixation of the spine is necessary [43,47]. The actual fixation site is primarily compact bone within the vertebral arch pedicle. Actual fixation is achieved through a frame structure connecting transpedicular screws with fixation rods. Transpedicular stabilization is associated with difficulties in restoring lumbar lordosis due to the short segment stabilization, which hinders appropriate tensing of the anterior longitudinal ligament and reconstruction of the shape of the wedge-like collapsed or crushed vertebra. The above is confirmed by the case of our patient O.R. aged 22 (Fig. 10).

The restoration of spinal canal patency through laminectomy should not be performed because it destabilizes the spine [4,5,37].

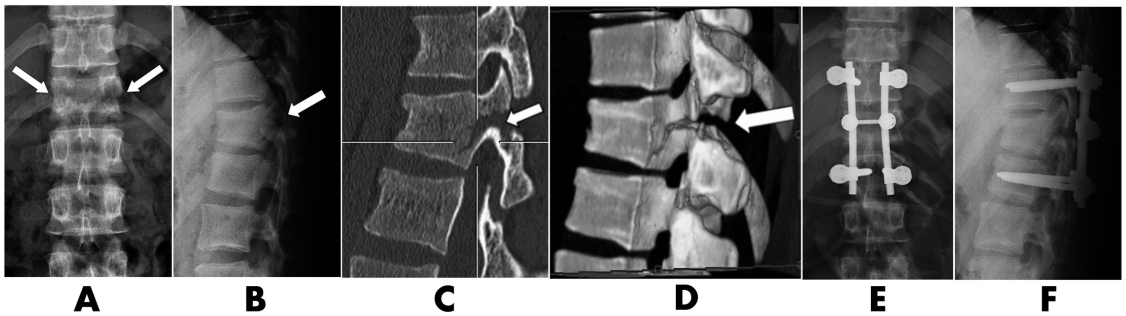

Ryc. 10. Złamanie wybuchowe kręgu Th12 z mechanizmu zgięcia i dystrakcji z uszkodzeniem kompleksu więzadłowego tylnego i kolumny środkowej wg Denisa. Wg klasyfikacji AO uszkodzenie należy zaliczyć do grupy A3/B1. Wg klasyfikacji Vaccaro złamanie oceniono na 5 pkt. Uznano, że złamanie dwukolumnowe jest niestabilne i wykonano operację polegającą na stabilizacji krótkoodcinkowej za pomocą śrub transpedikularnych i prętów. Nie uzyskano lordozy w odcinku kifotycznego zagięcia kręgosłupa, mimo, że w procedurze operacyjnej przeprowadzony był manewr lordotyzacji po założeniu śrub i prętów

Fig. 10. Burst fracture of T12 due to flexion and distraction with damage to posterior ligamentous complex and middle column according to Denis. According to AO, this injury should be classified as A3/B1 group. According to Vaccaro, the fracture score was 5 points. The two column fracture was considered unstable and was stabilized with transpedicular screws and rods. Lordosis was not obtained in the region of kyphotic curve although the surgery included a lordotic manoeuvre after the implantation of screws and rods. Authors' own material

niem lordozy lędźwiowej ze względu na krótkoodcinkową stabilizację, przy której trudno jest uzyskać napięcie więzadła podłużnego przedniego i odtworzyć kształt zgniecionego klinowo lub zmiażdżonego kręgu. Potwierdza to przykład leczonego przez nas chorego O. R. lat 22 (Ryc. 10).

Udrożnienie kanału kręgowego poprzez laminektomię nie powinno być wykonywane, ponieważ destabilizuje kręgosłup [4,5,37].

Nowa klasyfikacja (TLICS) umożliwia podjęcie właściwej decyzji w oparciu o dane kliniczne i obrazowe. [10]. Vaccaro i wsp. w swojej klasyfikacji dążyli, aby sposób postępowania mógł zapobiegać następstwom niestabilności i powstaniu zmian neurologicznych oraz rozwijającym się deformacjom kręgosłupa. Klasyfikacja jest przyjazna dla lekarzy i ułatwia podjęcie klinicznych decyzji. Może być alternatywą niewygodnych podziałów będących dotychczas w użyciu. Zastosowany w tym podziale punktowy system ciężkości urazu w trzech analizowanych uszkodzeniach dotyczących: struktur kostnych kręgosłupa, więzadeł kompleksu tylnego i układu nerwowego uprościło wybór odpowiedniego lecznia. W badaniach Vaccaro i wsp. ustalono, że złamania oceniane do 3 pkt. powinny być nieoperowane, a złamania z 5 lub więcej pkt. są wskazaniem do leczenia operacyjnego. Uszkodzenia z punktacją wyrażającą się 4 pkt. mogą być leczone operacyjnie lub nieoperacyjnie w zależności od doświadczenia chirurga [10-19]. Wzrastająca liczba ciężkich urazów kręgosłupa piersiowo-lędźwiowego, różne podziały tych złamań, postępy w leczeniu operacyjnym wskazują, że tylko wyspecjalizowane ośrodki urazowe powinny leczyć te ciężkie złamania.

The new classification (TLICS) makes it possible to take an appropriate decision based on clinical and imaging data [10]. The classification of Vaccaro et al. was aimed to facilitate the choice of a method of management that could prevent the sequelae of instability, the development of neurological deficits and the progression of spine deformities. The classification is physician-friendly and aids in clinical decision-making. It can be an alternative to inconvenient divisions developed earlier. The injury severity score used in this classification, accounting separately for three types of injury: injury to bone structures of the spine, ligaments of the posterior complex and the nervous system, has simplified the choice of an appropriate treatment. In their work, Vaccaro et al. determined that fractures with a score of 3 or less should not be operated on, whereas surgical treatment should be considered in fractures with a total score of 5 or more. Injuries with a score of 4 may be treated surgically or managed conservatively, depending on the surgeon's experience [10-19]. The increasing number of severe thoracolumbar injuries, various classifications of these fractures and advances in surgical treatment indicate that only specialized trauma centres should treat patients with severe fractures.

PODSUMOWANIE

Każda klasyfikacja powinna spełniać szereg celów. Wartość klasyfikacji polega na opracowaniu takiego podziału, w którym uwzględniona jest morfologia uszkodzeń i mechanizmy prowadzące do tych obrażeń i zarazem ujęte są wytyczne dotyczące wyboru metod leczenia. Podziały: trójkolumnowy Denisa i dwukolumnowy AO są powszechnie używane. Godny polecenia w swojej prostocie jest podział Vaccaro i wsp., oparty na danych klinicznych i morfologicznych uszkodzeniach stwierdzonych w różnych w technikach obrazowania. Ważna w omawianych podziałach była ocena niestabilności i ubytków neurologicznych, gdyż od nich zależy taktyka postępowania chirurgicznego.

CONCLUSIONS

Each classification should serve a number of purposes. The value of a classification consists using a division that would account for the morphology of injuries and the causative mechanisms and, at the same time, present suggestions concerning the choice of treatment. Denis' three-column classification and the two-column AO division are widely used. Due to its simplicity, worth recommending is the division by Vaccaro et al., based on clinical data and morphological damage diagnosed by means of various imaging techniques. An important part of each of those classifications was the assessment of instability and neurological deficits because these criteria determine the strategy of surgical management.

Autorem wszystkich rycin jest artysta Krystian Galach-Wagner

PIŚMIENNICTWO / REFERENCES

1. Böhler J. Bilanz der konservativen und operativen Knochenbruchbehandlung – Becken und Wirbelsäule. Chirurg 1983;54: 241-7
2. Holdsworth FW. Fractures, dislocations and fractures-dislocations of the spine. J Bone Joint Surg Am 1970;52:1534-55
3. Watson-Jones R. Złamania i urazy kości i stawów. Warszawa, PZWL, 1958:975-1013
4. Tylman D, Rudnicki St. Urazowe uszkodzenia kręgosłupa i rdzenia. redd. Tylman D, Dziak A. Traumatologia narządu ruchu. Tom 1, Warszawa, PZWL 1996:649-68
5. Tylman D. Mechaniczne założenia w operacyjnym leczeniu złamań kręgosłupa. Kwart Ortop 1998;suppl:1-8
6. Whitesides TE jr. Traumatic kyphosis of the thoracolumbar spine. Clin Orthop 1977;128:78-92
7. White AA III, Panjabi MM. Clinical biomechanics of the spine. Lippicot, Philadelphia 1978
8. Denis F. The three column spine and its significance in the classification of the acute thoraco-lumbar spinal injuries. Spine 1983;8:817-31
9. Margel F, Aebi M, Gertzbein SD, Harms J, Nazarian S. A comprehensive classification of thoracic and lumbar injuries. Eur Spine J 1994;3:184-201
10. Vaccaro AR, Lehman RA Jr, Hurlbert LJ, Anderson PA, Harris M, Hedlund R et al. A new classification of thoracolumbar injures: the importance of injury morphology the integrity of the posterior ligamentous complex and neurologic status. Spine 2005;30:2325-33
11. Vaccaro A. Thoracolumbar injury classification and scoring system. J Neurosurg Spine 2008;9:574-5
12. Patel AA, Vaccaro AR, Albert TJ, Hillibrand AS, Harrop JS, Anderson DG et al. The adoption of a new classification system: time dependent variation in interobserver reliability of the thoraco-lumbar injuries severity score classification system. Spine 2007;32:105-10
13. Vaccaro AR, Zeiller SC, Hurlbert LJ, Anderson PA, Harris M, Hedlund R et al. The thoraco-lumbar severity score: a proposed treatment algorithm Th. J Spinal Disord Tech 2005;18:209-15
14. Vaccaro AR, Lim MR, Hurlbelt RJ, Lehman RA Jr, Harrp J, Fisher DC et al. Surgical decision making for unstable thoracolumbar spine injures: results of a consensus panel review by the Spine Trauma Study Group. J Spinal Disord Tech 2006;19:1-10
15. Vaccaro AR, Baron EN, Sanfilippo J, Jacoby S, Steuve J, Grossman E, et al. Reliability of a novel classification system for thoracolumbar injures: the Thoracolumbar Injures Severity Score. Spine 2006;31:62-9
16. Whang PG, Vaccaro AR, Poelstra KA, Patel AA, Anderson DG, Albert TJ et al. The influence of fracture mechanism and morphology of the reliability and the validity of two novel thoracolumbar injury classification system. Spine 2007;32:791-5
17. Wood KB, Khanna G, Vaccaro AR, Arnold PM, Harris MB, Mehbod AA. Assessment of two thoracolumbar fracture classification system and used by multiple surgeons. J Bone Joint Surg Am 2005;87:1423-9
18. Vaccaro A. Thoracolumbar injury classification and scoring system. J Neurosurg Spine 2008;9:574-5
19. Patel AA, Vaccaro AR, Albert TJ, Hillibrand AS, Harrop JS, Anderson DG et al. The adoption of a new classification system: time dependent variation in interobserver reliability of the thoraco-lumbar injures severity score classification system. Spine 2007;32:105-10
20. Chance CQ. Note on a type of flexion fracture of the spine. Br J Radiol 1948;21:452
21. Gondusky JS, Reiter MP. Protecting military convoys Iraq: an examination of battle injuries sustained by a mechanized battalion during operation Iraqi Freedom II. Mil Med 2005;170:546-9
22. Ovens BD, Kragh JF Jr, Macaitis J et al. Characterization of extremity wound and operations Iraqi Freedom and Operation Enduring Freedom. J Orthop Trauma 2007;21:254-7

23. Ragel BT, Allred CD, Brevard S, Davis RT, Frank EH. Fracture of the thoraco-lumbar spine sustained by soldiers in vehicles attacked by improvised explosive devices. Spine 2009;34:2400-5
24. Tyroch AH, McGuire EL, McLean SF et al. The association between Chance fractures and intra-abdominal injuries revisited: a multicentre review. Am Surg 2005;71:434-8
25. McAfee PC, Yuan HA, Fredrikson BE, Lubicky JP. The value of computed tomography in thoracolumbar fractures. An analysis of one hundred consecutive cases and a new classification. J Bone Joint Surg Am 1983;65:461-79
26. Ferguson RL, Allen BL jr. A mechanistic classification of thoraco-lumbar spine fractures. Clin Orthop 1984;189:77-88
27. Schanke KJ, von Scotti F, Haas NP., Kandziora F. Typ-B-Distraktions-verletzungen der thorakolumbalen Wirbelsäule. Unfallchir 2008;111:977-84
28. Leferink VJ, Veldhuis EF, Zimmerman KW et al. Classificational problems in ligamentary distraction type vertebral fractures: 30% of All B-type fractures are initially unrecognized. Eur Spine J 2002;11:246-50
29. Jankowski R. Choroby kręgosłupa powodujące niestabilność w odcinkach piersiowym i lędźwiowym. Leczenie operacyjne z wykorzystaniem dojścia tylno-bocznego. Praca habilitacyjna, Poznań, 2002
30. Niedźwiecki T, Dudkiewicz Z, Budkiewicz R, Makowski A. Analiza zależności kąta lokalnej kifozy od typu złamania według klasyfikacji Magerla i czasu od urazu w leczonych operacyjnie złamaniach odcinka piersiowo-lędźwiowego kręgosłupa. Kwart Ortop 2007;4:456-66
31. Niedźwiecki T, Dudkiewicz Z, Budkiewicz R, Makowski A. Analiza metod i wyników leczenia operacyjnego złamań urazowych kręgosłupa części piersiowo-lędźwiowej. Kwart Ortop 2007;4:439-55
32. Kirkiham BW, Kahnna G, Vacaro AR, Arnold PM, Harris M, Mehbod AR. Assessment of two thoraco-lumbar fracture classification systems as used multiple surgeons. J Bone Joint Surg 2005;87:1423-29
33. Blauth M, Bastian L, Knop C, Tusch G. Interobserver reliability in the classification of thoraco-lumbar injures. Orthopede 1999;28:662-81.
34. Oner FC, Ramos FL, Simmermacher RK, Kingma PT, Diekerhof CH, Dhert WJ, Verbout AJ. Classification of the thoracic and lumbar spine fractures problems of reproducibility. A study of 53 patients using CT and MRI. Eur Spine J 2002;11:235-45
35. Sethi MK, Schoenfeld AJ, Bono CM, Harris MB. The evolution of thoracolumbar injury classification system. Spine J 2009;9:780-8
36. Nicoll EA. Fracture of the dorso-lumbar spine. J Bone Joint Surg Br 1949;31:376-94
37. Malawski S. Wartość kliniczna dostępu tylno-bocznego, uzupełnionego pedukulotomią łuku, do przedniej ściany kanału w piersiowo-lędźwiowym (Th11-L1) i lędźwiowym odcinku kręgosłupa. Chir Narz Ruchu Ortop Pol 1994;49:265-73
38. Gelb D, Ludwig S, Karp JE, Chung EH, Werner C, Kim T, Polestra K. Successful treatment of thoracolumbar fractures with short-segment pedicle instrumentation. J Spinal Disord Tech 2010;23:293-301
39. Van Herck B, Leris G, Van Loon J. Transpedicular bone grafting as a supplement to posterior pedicle screw instrumentation in thoracolumbar burst fractures. Acta Orthop Belg 2009;75:815-21
40. Godlewski P, Mazurkiewicz T, Węgłowski R. Transpedicularna rekonstrukcja wysokości złamanych trzonów kręgowych z równoczesną spondylodezą międzytrzonową. Neurol Neurochir Pol 2004;38:395-400
41. Radek A, Zapałowicz K. Zastosowanie wszczepu międzytrzonowego do stabilizacji kręgosłupa. Neur Neurochir Pol 1998; 32:705-711
42. Haftek J. Urazy kręgosłupa i rdzenia kręgowego. Warszawa, PZWL 1986
43. Cabaj M, Nowakowski A, Tobiasz F. Wczesne wyniki leczenia urazów kręgosłupa piersiowego i lędźwiowo-krzyżowego krótkoodcinkową stabilizacją wewnętrzną. Chir Narz Ruchu Ortop Pol 2000;65:483-492
44. Doniec J, Paściak M. Zespolenie transpedukularne w leczeniu złamań odcinka piersiowo-lędźwiowego kręgosłupa. Chir Narz Ruchu Ortop Pol 1993;58:361-4
45. Haftek J. Urazowe uszkodzenia kręgosłupa i rdzenia kręgowego. Szmidt J. Kużdzał J. Podstawy chirurgii. Tom 1 wyd. 2 Kraków, Medycyna Praktyczna 2009 str.627-32

Liczba słów/Word count: 7731 **Tabele/Tables:** 1 **Ryciny/Figures:** 10 **Piśmiennictwo/References:** 45

Adres do korespondencji / Address for correspondence
Prof. dr hab. med. Kazimierz Rąpała
Samodzielny Publiczny Szpital Kliniczny im. prof. A. Grucy
05-400 Otwock, ul. Konarskiego 13

Otrzymano / Received *01.09.2010 r.*
Zaakceptowano / Accepted *20.10.2010 r.*