Ortopedia Traumatologia Rehabilitacja
© MEDSPORTPRESS, 2010; 5(6); Vol. 12, 459-466

Przydatność tomografii komputerowej z rekonstrukcją obrazu 3D w rozpoznaniu uszkodzeń kostnych miednicy i kręgosłupa po urazie sportowym. Opis przypadku

The Value of Computed Tomography with 3D Reconstruction for the Diagnosis of Pelvic and Spine Fractures Following a Sports Injury. Case Report

Krzysztof Wójcik[A,B,D,E,F], Roman Nowak[A,B,D], Damian Polak[B,D,E]

Katedra i Kliniczny Oddział Ortopedii Śląskiego Uniwersytetu Medycznego
Wojewódzki Szpital Specjalistyczny nr 5 im. św. Barbary, Sosnowiec
University and Hospital Department of Orthopaedics, Silesian Medical University
St. Barbara Regional Specialised Hospital No. 5, Sosnowiec

STRESZCZENIE

Praca zawiera opis przypadku młodego sportowca, który doznał urazu wielomiejscowego po upadku na stoku narciarskim. Wykonana u niego tomografia komputerowa z rekonstrukcją obrazu 3D miednicy i kręgosłupa uwidoczniła uszkodzenia niewidoczne na radiogramach konwencjonalnych. Nierozpoznanie niektórych uszkodzeń tych struktur anatomicznych na podstawie radiogramów standardowych spowodowane jest ich złożoną budową przestrzenną oraz nakładaniem się na obraz części kostnych cienia tkanek zawierających powietrze. Wykrycie złamania może być problemem diagnostycznym u ludzi starszych z osteoporozą, oraz dotyczyć może ludzi młodych z obrażeniami wielomiejscowymi. Uważamy, że w przypadku negatywnego standardowego wyniku badania radiologicznego, ale przy uzasadnionym podejrzeniu obecności uszkodzeń kostnych, wskazanym jest wykonanie tomografii komputerowej z rekonstrukcją obrazu 3D.

Słowa kluczowe: uraz sportowy, radiogram konwencjonalny, złamanie miednicy, tomografia komputerowa

SUMMARY

The paper presents the case of a young snowboarder injured after falling down on a hill slope. Pelvis and spine computed tomography with 3D reconstruction visualised fractures not visible on standard radiographs. Not all injuries to the pelvis can be seen on a-p radiographs. It is due to its complex spatial anatomy and the presence of gas-filled tissue overlying the bony shadows. Fracture detection may be a diagnostic problem in elderly osteoporotic patients and in young patients with multiple injuries. We believe that computed tomography with 3D reconstruction should be performed when there is a strong suspicion of fracture in spite of a negative standard radiological examination.

Key words: sports injury, plain radiograph, pelvic fracture, computed tomography

WSTĘP

Uprawianie sportu związane jest z wysokim ryzykiem uszkodzeń narządu ruchu [1,2]. Mogą to być zmiany o charakterze przeciążeniowym lub być następstwem ostrych urazów. Prawdopodobieństwo ich wystąpienia jest większe w sportach kontaktowych jak rugby, piłka nożna i w narciarstwie alpejskim. W grupie 408 młodych osób uprawiających sport ocenianych przez Wooda i wsp. obrażenia ciała dotyczyły głównie chłopców (87%) [2]. Typowym dla dyscypliny sportowej może być rodzaj uszkodzenia. Yamagami i wsp. stwierdzili szybko rosnącą liczbę urazów u osób uprawiających snowboard. Najczęstszymi były stłuczenia głowy i złamania kończyn górnych, co wynikało ze specyfiki tej dyscypliny sportu [1]. Obrażenia dotyczące jednego miejsca mogą mieć charakter złożony i sprawiać istotne problemy leczniczo-rehabilitacyjne. Przykładem jest jednoczesne uszkodzenie kilku struktur anatomicznych po urazie stawu kolanowego. W dyscyplinach wymagających rozwijania przez zawodnika dużej prędkości zderzenie z przeszkodą lub nagła utrata kontroli nad torem jazdy może być powodem wielomiejscowych lub wielonarządowych obrażeń ciała, podobnych do uszkodzeń u ofiar wypadków komunikacyjnych.

BACKGROUND

Practising sports is associated with a high risk of musculoskeletal injuries [1,2] ranging from strain injuries to the sequelae of acute trauma. The probability of their occurrence is greater in contact sports, such as rugby, soccer, and alpine skiing. Of 408 adolescent athletes assessed by Wood et al., body injuries were mainly observed in boys (87%) [2]. The type of injury may be characteristic of a given sport. Yamagami et al. noted a quickly increasing incidence of injuries in snowboarders, with head contusions and upper limb fractures being the most common, resulting from the nature of this sport [1]. Injuries to one anatomical site may be complex and cause considerable problems in treatment and rehabilitation. An example may be simultaneous damage to several anatomical structures following a knee joint injury. In sports requiring moving at high speed, a collision with an obstacle or sudden loss of control may result in multiple or multiorgan injuries, similar to those seen in victims of traffic accidents.

OPIS PRZYPADKU

Chory R. D. lat 27, instruktor narciarstwa. Wypadek na stoku narciarskim we Włoszech. W czasie zjazdu z dużą prędkością na desce snowboardowej stracił kontrolę nad torem jazdy, upadł i stoczył się po stromym zboczu na odcinku około 30 metrów, uderzając kilkakrotnie ciałem o podłoże. Doznał urazu głowy bez utraty przytomności, urazu prawej kończyny górnej, kręgosłupa piersiowego i lędźwiowego oraz miednicy. Po wypadku został przewieziony do najbliższego szpitala i przyjęty na oddział urazowo-ortopedyczny. Badanie przedmiotowe i badania obrazowe (rtg a-p, wychodu i skośne miednicy, a-p i boczne kręgosłupa piersiowego i lędźwiowego oraz rtg ramienia prawego) wykazały umiarkowane rozejście spojenia łonowego z poszerzeniem szpary lewego stawu krzyżowo-biodrowego oraz złamanie trzonu prawej kości ramiennej z przemieszczeniem (Ryc. 1, 2, 3, 4). W czwartej dobie po urazie pacjent został przetransportowany celem kontynuowania leczenia do kraju do naszego ośrodka. W dniu przyjęcia jego stan ogólny był dobry. Zgłaszał dolegliwości bólowe miednicy, głównie spojenia łonowego i lewego stawu biodrowego, okolicy krzyżowej po stronie lewej oraz dolegliwości bólowe segmentu piersiowego-lędźwiowego kręgosłupa. Prawa kończyna górna była unieruchomiona w ramiennej szynie gipso-

CASE REPORT

A male patient (R.D., 27, skiing instructor) had an accident on a ski slope in Italy. While snowboarding down the slope at a considerable speed, he lost control, fell and rolled approximately 30 m down the steep slope, hitting the ground several times. He suffered a head injury without loss of consciousness and injuries to the right upper limb, thoracic and lumbar spine, and pelvis. After the accident he was transferred to the local hospital and admitted to the trauma and orthopaedics department. The physical examination and imaging studies (AP radiograph of the pelvic outlet and oblique radiograph of the pelvis, AP and lateral radiographs of the thoracic and lumbar spine and a radiograph of the right arm) revealed moderate diastasis of the pubic symphysis with widening of the left sacroiliac joint space, and a displaced right humeral shaft fracture (Fig. 1, 2, 3, 4). On the fourth day following the trauma, the patient was transferred to our facility to continue treatment. On admission, his general condition was good. He reported pain in the pelvis, particularly in the pubic symphysis and the left iliac joint, the left sacral region and the thoracolumbar spine. The right upper limb was immobilised in a long arm plaster cast. On admission we performed standard radiological examinations of the pelvis and thoracolumbar spine,

Ryc. 1. Rtg AP miednicy po urazie. Rozejście spojenia łonowego i poszerzenie szpary lewego stawu krzyżowo-biodrowego

Fig. 1. AP radiograph of the pelvis following trauma. Diastasis of the pubic symphysis and widening of the left sacroiliac joint space

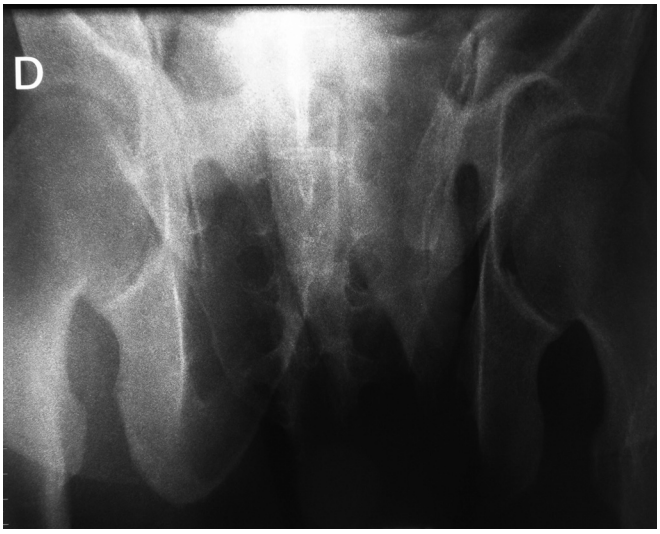

Ryc.2. Rtg wychodu miednicy

Fig. 2. Radiograph of the pelvic outlet

Ryc. 3. Rtg skośne miednicy. W ułożeniu na boku przemieszczenie spojenia łonowego zostało nastawione

Fig. 3. Oblique radiograph of the pelvis. The displaced pubic symphysis was set in the lateral position

wej. W dniu przyjęcia wykonaliśmy standardowe badanie radiologiczne miednicy i kręgosłupa piersiowo-lędźwiowego. Potwierdziły one postawione wcześniej rozpoznanie. Badania rozszerzyliśmy o tomografię komputerową miednicy i kręgosłupa lędźwiowego z rekonstrukcją 3D. Wykazały one do-

Ryc. 4. Rtg AP kręgosłupa lędźwiowego

Fig. 4. AP radiograph of the lumbar spine

which confirmed the previous diagnosis. We additionally performed pelvis and lumbar spine computed tomography with 3D reconstruction, which revealed additional non-displaced fractures of the pubic and ischial bones on the left and an L2 transverse process fracture on the left (Fig. 5,6). The humeral shaft fracture was stabilised using closed locked intramedullary nailing (Fig. 7). Pelvic injury was treated conservatively by having the patient lie in the supine position suspended in a traction sling for 5 weeks. After this period, the patient started walking in forearm crutches with a little weight bearing on the left lower limb. Full weight bearing was allowed 12 weeks following the trauma. The union of the humerus was obtained after 4 months, with the patient returning to full occupational and sports activity 6 months following the trauma.

Ryc. 5. Trójwymiarowa tomografia komputerowa miednicy. Złamanie dolnej gałęzi kości kulszowej i górnej gałęzi kości łonowej lewej. Poszerzenie szpary lewego stawu krzyżowo-biodrowego

Fig. 5. Three-dimensional CT scan of the pelvis. Fractures of the lower branch of the ischial bone and left upper branch of the pubic bone. Widening of the left sacroiliac joint space

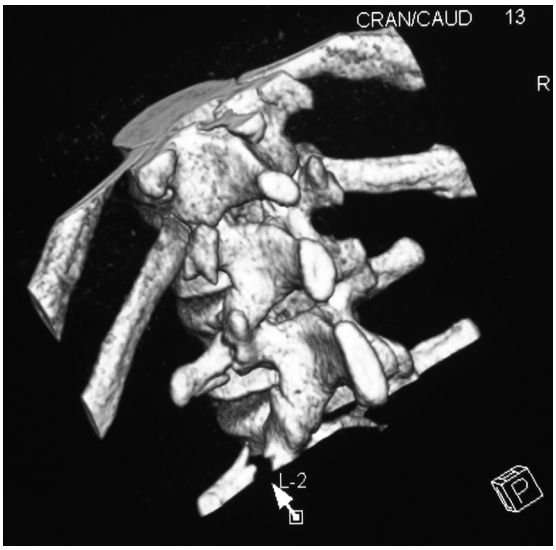

Ryc. 6. Trójwymiarowa tomografia komputerowa kręgosłupa. Złamanie wyrostka poprzecznego L2 po stronie lewej

Fig. 6. Three-dimensional CT scan of the spine. L2 transverse process fracture on the left

datkowo złamanie kości łonowej i kulszowej po stronie lewej bez przemieszczenia oraz złamanie wyrostka poprzecznego kręgu L2 po stronie lewej (Ryc. 5,6). Złamanie trzonu kości ramiennej zespoliliśmy sposobem zamkniętym gwoździem śródszpikowym ryglowanym (Ryc. 7). Uszkodzenie miednicy leczone było sposobem zachowawczym – leżenie z podwieszeniem na hamaku przez 5 tygodni. Po tym okresie pacjent rozpoczął chodzenie z pomocą kul łokciowych z lekkim obciążaniem lewej kończyny dolnej. Na pełne obciążanie zezwoliliśmy po 12 tygodniach od urazu. Zrost złamania kości ramiennej uzyskaliśmy po 4 miesiącach. Po 6 miesiącach od wypadku pacjent powrócił do pełnej aktywności zawodowej oraz sportowej.

Ryc. 7. Rtg AP kości ramiennej. Złamanie trzonu zespolone gwoździem śródszpikowym

Fig. 7. AP radiograph of the humerus. Humeral shaft fracture stabilised with an intramedullary nail

DYSKUSJA

Rozpoznanie wszystkich obrażeń ciała bezpośrednio po urazie nie zawsze jest możliwe. Szczególnej „czujności diagnostycznej" wymagają chorzy nieprzytomni lub będący pod wpływem alkoholu oraz pacjenci zgłaszający dolegliwości, których nasilenie i umiejscowienie nie znajduje potwierdzenia w wynikach standardowego badania radiologiczne-

DISCUSSION

The diagnosis of every injury directly after an accident is not always possible. Particular diagnostic alertness is necessary in the case of unconscious or inebriated patients, and those reporting complaints whose intensity and location is not confirmed by standard radiological examination. It is important to know the mechanism of the bodily injury [3]. The

go. Istotna jest znajomość mechanizmu uszkodzenia ciała [3]. W pierwszych dniach po urazie nasilenie i topografia bólu może się zmieniać, a objawy ze strony uszkodzeń znaczących, jak złamania kości długich z przemieszczeniem, mogą tłumić dolegliwości mniej intensywne i tym samym skupiać uwagę leczącego na obrażeniach oczywistych. Standardowe badania radiologiczne są niezbędne do postawienia rozpoznania wstępnego, które może być też ostatecznym. Mogą również stanowić podstawę i uzasadnienie rozszerzenia diagnostyki obrazowej. Radiogramy w określonych projekcjach lub celowane wymagają zwykle odpowiedniego ułożenia pacjenta, co może być trudne u chorych z mnogimi obrażeniami ciała.

W przypadku uszkodzeń miednicy istotnym czynnikiem utrudniającym interpretację obrazów radiologicznych jest złożoność jej przestrzennej budowy anatomicznej oraz nakładanie się na obraz kostny cienia tkanek miękkich często zawierających powietrze. Podstawowym badaniem w rozpoznaniu uszkodzeń kości są radiogramy konwencjonalne [4,5]. Jednakże liczni autorzy podkreślają korzyści diagnostyczne, jakie daje tomografia komputerowa z rekonstrukcją obrazu 3D w złożonych obrażeniach kostnych miednicy i kręgosłupa [5,6,7]. Pretorius i Fishman uważają również, że dodatkową korzyść stanowić może wykonanie badania z użyciem kontrastu, co pozwala na jednoczesną ocenę struktur naczyniowych [6]. Kakar i wsp. wskazują na przydatność tomografii komputerowej w rozpoznaniu niskoenergetycznych złamań miednicy na podłożu osteoporozy u ludzi starszych, u których manifestacja objawów bólowych może być niewielka, a wynik standardowego badania radiologicznego jest negatywny [8]. Także Heuck i Schneider, opierając się na 17 przypadkach, stwierdzili, że nie wszystkie uszkodzenia miednicy i stawu biodrowego mogą być widoczne na radiogramach standardowych lub wykonanych w specjalnych projekcjach, a nawet w obrazach TK [9]. Miller i wsp. zwracają uwagę, że brak uszkodzenia zewnętrznej warstwy korowej kości może utrudniać, lub nawet uniemożliwiać, uwidocznienie złamania. Ich zdaniem wczesne wykonanie rezonansu magnetycznego pozwala na postawienie właściwego rozpoznania, ogranicza liczbę zbędnych radiogramów i umożliwia zastosowanie właściwego leczenia [10]. W ocenie Saksa radiogramy standardowe wykonane w określonych projekcjach oraz tomografia komputerowa wzajemnie się uzupełniają, co pozwala na właściwą ocenę, zwłaszcza w przypadku złamań panewki stawu biodrowego [11].

W przypadku opisanego przez nas chorego wstępnie rozpoznano złamanie trzonu kości ramiennej oraz rozejście spojenia łonowego z podwichnię-

intensity and location of pain may vary during the first few days following a trauma, and the manifestations of significant injuries, such as displaced long bone fractures, may suppress less intense pain, thus making the medical professional focus on evident injuries. Standard radiological examinations are indispensable for a primary diagnosis, which may also be the final diagnosis. They may also constitute the basis and justification for additional imaging work-up. Certain radiographic views and targeted studies require the patient to assume particular positions, which may be difficult in patients with multiple body injuries.

In the case of pelvic injuries, an essential factor hindering the analysis of radiographs is the complexity of the spatial anatomy of the pelvis and the presence of soft tissues, often filled with gas, overlying the bony shadows. Conventional radiographs are the primary diagnostic modality in the wok-up of fractures [4,5]. However, numerous authors emphasize the diagnostic benefits of computed tomography with 3D reconstruction in complex fractures of the pelvis and spine [5,6,7]. Pretorius and Fishman also believe that contrast-enhanced studies may afford an additional benefit, allowing for simultaneous assessment of vascular structures [6]. Kakar et al. indicate the utility of computed tomography for the diagnosis of low-energy pelvic fractures in elderly osteoporotic patients, in whom there can be little pain and standard radiological work-up is negative [8]. Also Heuck and Schneider, basing on 17 cases, reported that not every pelvic and hip joint fracture may be visible on standard radiographs or those taken in special views, or even on CT scans [9]. Miller et al. point out that the absence of damage to the external cortical bone layer may hinder, or even prevent, fracture visualisation. They believe that performing an MRI early leads to the correct diagnosis, reduces the number of unnecessary radiographs and enables the institution of appropriate treatment [10]. According to Saks, standard radiographs performed in particular projections and computed tomography are complementary, which allows for correct assessment, especially in the case of acetabular fractures [11].

Our patient was initially diagnosed with a humeral shaft fracture and diastasis of the pubic symphysis with left sacroiliac joint subluxation. Standard X-rays of the spine and pelvis along with studies in additional views did not reveal any other injuries. It was only computed tomography with 3D reconstruction that made it possible to diagnose a concomitant non-displaced fracture of the pubic and ischial bones on the left and an ipsilateral fracture of the L2 transverse process. These injuries did not require addition-

ciem lewego stawu krzyżowo-biodrowego. Standardowe zdjęcia kręgosłupa i miednicy wraz z projekcjami dodatkowymi nie uwidoczniły innych uszkodzeń. Dopiero wykonana tomografia komputerowa z rekonstrukcją obrazu 3D pozwoliła na rozpoznanie współistniejącego nieprzemieszczonego złamania kości łonowej i kulszowej po stronie lewej oraz złamania po tej samej stronie wyrostka poprzecznego L2. Rozpoznane uszkodzenia nie stanowiły dodatkowego problemu leczniczego. Rozejście spojenia łonowego wymagało przebywania chorego przez określony czas w pozycji leżącej z podwieszeniem na hamaku, zatem przeoczenie stwierdzonych później uszkodzeń kostnych prawdopodobnie nie miałoby istotnego wpływu na wynik leczenia. Jednak oprócz przydatności w podejmowaniu decyzji terapeutycznych pełne rozpoznanie uszkodzeń układu kostno-stawowego może mieć również znaczenie w aspekcie prawno-medycznym i chroni lekarza przed ewentualnymi roszczeniami odszkodowawczymi ze strony chorego. W przypadku złamań miednicy tomografia komputerowa z rekonstrukcją obrazu 3D daje dodatkowo możliwość przestrzennego wyobrażenia zmian pourazowych. Ułatwia to wybór metody leczenia, planowanie sposobu stabilizacji odłamów z wyborem dojścia operacyjnego oraz prognozowanie jego wyniku. Celowość wykonania tego badania musi być uzasadniona. Pacjent z urazem miednicy i kręgosłupa i podejrzeniem obecności uszkodzeń kostnych wymaga dokładnego badania fizykalnego. Hak i wsp. podkreślają dużą czułość testu unoszenia wyprostowanej kończyny dolnej po stronie urazu w rozpoznaniu klinicznym ukrytego złamania bliższego odcinka kości udowej lub miednicy [12]. Dodatni wynik badania przedmiotowego przy ujemnym wyniku standardowego badania rtg może stanowić wskazanie do wykonania TK z rekonstrukcją obrazu 3D lub ewentualnie rezonansu magnetycznego. Pamiętać należy, że do postawienia wiążących wniosków nadają się jedynie dobre technicznie radiogramy wykonane we właściwych projekcjach, a w przypadkach niejasnych warto skorzystać w ocenie badań obrazowych z pomocy doświadczonego radiologa [13].

WNIOSKI

1. Tomografia komputerowa z rekonstrukcją obrazu 3D jest przydatna w wykrywaniu oraz ocenie topograficznej złamań kości o złożonej budowie przestrzennej.
2. Uwidocznienie w TK uszkodzeń kostnych niewidocznych na radiogramach standardowych dowodzi, że w niektórych przypadkach mogą zostać przeoczone.

al treatment. Diastasis of the pubic symphysis required the patient to remain in the supine position suspended in a traction sling for some time, thus the failure to detect the later diagnosed fractures would probably not have had a significant influence on the treatment outcome. However, apart from the value in making therapeutic decisions, full diagnosis of musculoskeletal injuries may also be medicolegally important, protecting medical professionals from possible claims for damages from patients. In the case of pelvic fractures, computed tomography with 3D reconstruction provides additional spatial images of the trauma-related changes. This facilitates the choice of treatment method, fracture stabilisation type, surgical approach, and prognosis regarding the treatment outcome. The decision to perform this examination must be justified. A patient with pelvic and spinal injury and suspected skeletal damage requires a thorough physical examination. Hak et al. emphasize a high sensitivity of the straight leg raising test on the side of the injury in the clinical diagnosis of an occult fracture of the proximal femur or pelvis [12]. Positive physical examination findings in spite of a negative standard radiologic examination may be an indication for performing computed tomography with 3D reconstruction or, alternatively, an MRI study. It should be remembered that conclusions must be drawn only on the basis of technically satisfactory radiographs taken in appropriate views, and the help of an experienced radiologist is worthwhile in the interpretation of unclear cases [13].

CONCLUSIONS

1. Computed tomography with 3D reconstruction is valuable in detecting and topographical assessment of spatially complex bone fractures.
2. Computed tomography visualises fractures not visible on standard radiographs, which proves that such fractures may be overlooked in some cases.

PIŚMIENNICTWO / REFERENCES

1. Yamagami T, Ishihara H, Kimura T. Clinical features of snowboarding injuries. J Orthop Sci. 2004: 9(3): 225-229.
2. Wood AM, Robertson GA, Rennie L, Caesar BC, Court-Brown CM. The epidemiology of sport-related fractures in adolescents. Injury. 2010 Aug; 41(8): 834-838.
3. Goldford R.J. Hip and buttock pain due to occult pelvic fractures: a case report. J Can Chiropr Assoc. 1996; 40(2): 82-86.
4. Greenspan A. Orthopedic imaging. A practical approach 2004; Lippincott Williams @ Wilkins.
5. Lin EA, Min W, Christoforou D, Tejwani NC. Young and Burgess Type I lateral compression pelvis fractures. A comparison of anterior and posterior pelvic ring injuries. Trauma Orthopedics. 2010 June 1.
6. Pretorius S.E, Fishman E.K. Volume-rendered three-dimentional spiral CT: Musculo-skeletal application. RadioGraphics 1999; 19: 1143-1160.
7. Majcher P, Fatyga M, Krupski W, Złomaniec J. Wartość badania TK z wykorzystaniem opcji przestrzennej 3D w diagnostyce urazów, wad i zniekształceń kręgosłupa u dzieci i dorosłych. 2002; 4 (6): 662-666.
8. Kakar R, Sharma H. Allock P, Sharma P. Occult acetabular fractures in elderly patients: a report of three cases. Journal of Orthopaedic Surgery 2007; 15 (2): 242-244.
9. Heuck F, Schneider R. Detection of occult fractures of the pelvic bones by roentgen computed tomography. Radiologe. Marz 1985; 25 (3): 114-120.
10. Miller E.C, Derlet R.W, Anderson M. Magnetic resonance imaging for the diagnosis of occult pelvic fractures: two case reports. West J Med. August 1997; 167 (2): 109-113.
11. Saks B.J. Normal acetabular anatomy for acetabular fracture assessment: CT and plain film correlation. Radiology 1986; 159: 139-145.
12. Hak P, Lewis J Carpenter C, Roy S, Davies J. Occult hip fracture: A clinical and radiological correlation. J Orthopaedics 2009; 6 (4)
13. Świątkowski J. Kliniczne skutki trudności w interpretacji badań obrazowych narządu ruchu. 2002; 4 (6): 708-715.

Liczba słów/Word count: 3177 **Tabele/Tables:** 0 **Ryciny/Figures:** 7 **Piśmiennictwo/References:** 13

Adres do korespondencji / Address for correspondence
dr Krzysztof Wójcik
41-200 Sosnowiec, ul. Kilińskiego 36/37
tel. (32) 266-68-25, kom. 605 899 006, e-mail: pjotka@poczta.onet.pl

Otrzymano / Received *01.08.2010 r.*
Zaakceptowano / Accepted *13.10.2010 r.*